

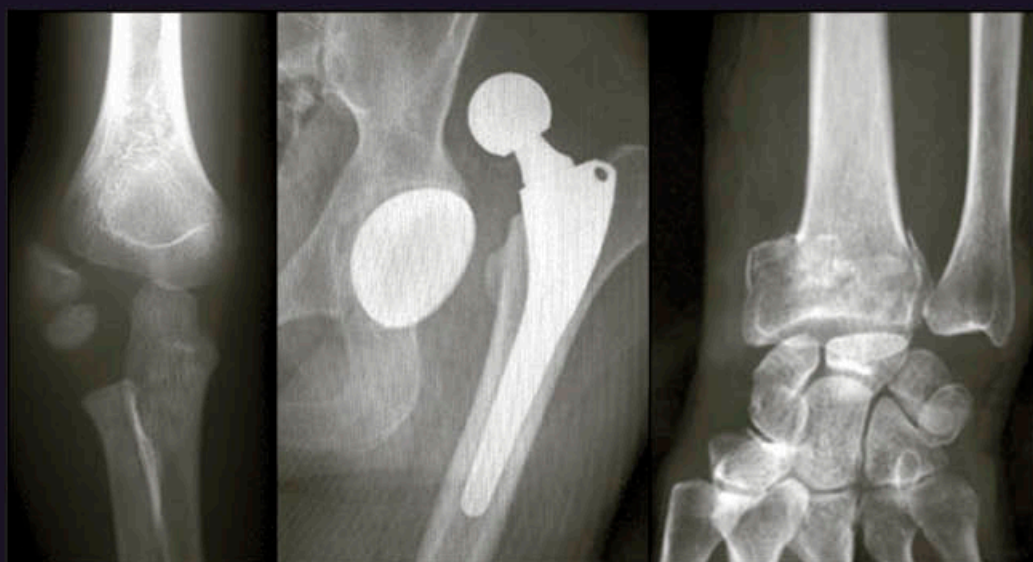
Les référentiels

Collège Français des Chirurgiens Orthopédistes et Traumatologues

NOU
VEAU

Orthopédie Traumatologie

4^e édition



- ▶ **Tout le programme** de la spécialité
- ▶ En accord avec les **conférences de consensus**
- ▶ **Tableaux, encadrés et illustrations** pour y voir plus clair
- ▶ **L'essentiel à retenir** rappelé en fin de chapitre



Suivi d'un nourrisson, d'un enfant, et d'un adolescent normal. Dépistage des anomalies orthopédiques

Joël LECHEVALLIER

UE 2. De la conception à la naissance - Pathologie de la femme - Hérité - L'enfant - L'adolescent

N° 47. Suivi d'un nourrisson, d'un enfant et d'un adolescent normal. Dépistage des anomalies orthopédiques, des troubles visuels et auditifs. Examens de santé obligatoires. Médecine scolaire. Mortalité et morbidité infantiles

Objectifs

- ↳ Assurer le suivi d'un nourrisson, d'un enfant et d'un adolescent normaux.
- ↳ Argumenter les modalités de dépistage et de prévention des troubles de la vue et de l'ouïe.
- ↳ Argumenter les modalités de dépistage et de prévention des principales anomalies orthopédiques.
- ↳ Connaître les modalités du dépistage de la luxation congénitale de la hanche au cours des six premiers mois.
- ↳ Connaître la morphologie des membres inférieurs de l'enfant et son évolution au cours de la croissance.
- ↳ Connaître les déformations du rachis de l'enfant et de l'adolescent, les modalités de leur dépistage, et leurs conséquences.

Situations de départ

- SDD-065 - Déformation rachidienne
- SDD-072 - Douleur du rachis (cervical, dorsal, ou lombaire)

Rang	Rubrique	Intitulé
A	Définition	Connaître les définitions des tranches d'âge des enfants
B	Prise en charge	Connaître les recommandations professionnelles du suivi des nourrissons et enfants
A	Prise en charge	Connaître les éléments d'interrogatoire et d'examen clinique d'un enfant en fonction de son âge et du contexte
A	Diagnostic positif	Luxation congénitale de hanche (LCH) : indication du dépistage
A	Diagnostic positif	Luxation congénitale de hanche (LCH) : modalités du dépistage
B	Diagnostic positif	Luxation congénitale de hanche (LCH) : formes cliniques
B	Examens complémentaires	Luxation congénitale de hanche (LCH) : indication de l'imagerie
B	Pronostic – Suivi évolutif	Luxation congénitale de hanche (LCH) : complications
B	Diagnostic positif	Anomalies d'axe des membres inférieurs (<i>Trouble de torsion, genu valgum, genu varum</i>)
A	Diagnostic positif	Scoliose de l'enfant : facteurs de risque
A	Diagnostic positif	Scoliose de l'enfant : examen clinique
B	Examens complémentaires	Scoliose de l'enfant : indication de l'imagerie
B	Contenu multimédia	Radiographies du rachis lombaire d'une scoliose malformative
B	Diagnostic positif	Cyphose thoracique de l'enfant

I. Pour bien comprendre

- La majorité des anomalies orthopédiques de l'enfant ne sont responsables d'aucune symptomatologie fonctionnelle.
- La **luxation congénitale de hanche (LCH)**, et les déformations du rachis (**Scoliose, Cyphose**) constituent, un vrai problème de santé publique. Leur diagnostic repose sur une stratégie de **dépistage clinique systématique**. En l'absence de diagnostic et de traitement précoces, le risque de séquelles fonctionnelles lourdes engageant le pronostic d'insertion sociale ne peut pas être sous-estimé. En outre, la prise en charge thérapeutique, si elle est trop tardive peut s'alourdir considérablement.
- Les troubles d'axe des membres inférieurs sont en revanche un motif très fréquent d'inquiétude parentale, et donc de consultation.

+ Le dépistage précoce est un vrai enjeu de santé publique.

II. Luxation congénitale de hanche

A. Généralités

- La LCH concerne 3 à 20 enfants pour 1 000 naissances, avec 4 filles pour 1 garçon. Il s'agit de la conséquence d'une anomalie de développement anténatal de la hanche qui se manifeste à la naissance par une instabilité de l'articulation (très rarement par une luxation vraie).
- Si certaines hanches instables se stabilisent en bonne place spontanément, d'autres, en l'absence de traitement adapté, se luxent progressivement au cours des premières semaines de vie.

B. Dépister : qui ?

- Tout nouveau-né doit faire l'objet d'un dépistage clinique à la naissance. Ce dépistage doit être répété à chaque consultation médicale jusqu'à l'âge de la marche.
- L'existence de facteurs de risque renforce cette obligation de dépistage. L'absence de facteur de risque ou la normalité des examens antérieurs ne dédouane en aucun cas de cette obligation.
- Les facteurs de risque actuellement reconnus sont :
 - les antécédents familiaux de LCH (diagnostic confirmé et en ligne directe) ;
 - la présentation en siège (y compris version tardive) et quel que soit le mode d'accouchement ;
 - la limitation de l'abduction uni- ou bilatérale de hanche par hypertonie des adducteurs ;
 - le bassin asymétrique congénital ;
 - les anomalies posturales associées témoignant d'une contrainte anténatale importante (genu recurvatum et torticolis).

+ Le dépistage de la LCH est clinique. Il doit être répété lors de chaque examen, de la naissance à l'âge de la marche.

C. Dépister : comment ?

1. Principes

- Le dépistage recherche deux signes cliniques importants : une limitation du volant d'abduction, une instabilité de la hanche. On peut aussi noter une asymétrie des plis et une asymétrie de longueur des membres inférieurs.

- L'enfant doit être examiné totalement déshabillé, sur un plan plat. Il doit être aussi relâché que possible, calmé le cas échéant par une tétine ou un biberon. Si les conditions de relâchement optimal ne sont pas réunies, l'examen doit être répété quelques heures plus tard.

2. Limitation d'abduction

- Normalement, sur un nourrisson couché sur le dos, hanches fléchies à 90°, l'abduction égale ou dépasse 60° pour chaque hanche.
- Une limitation de l'abduction (ou du volant d'abduction) en deçà de 60° constitue un facteur de risque très important imposant le recours à l'imagerie et au moindre doute à l'orthopédiste pédiatre (Fig. 1).

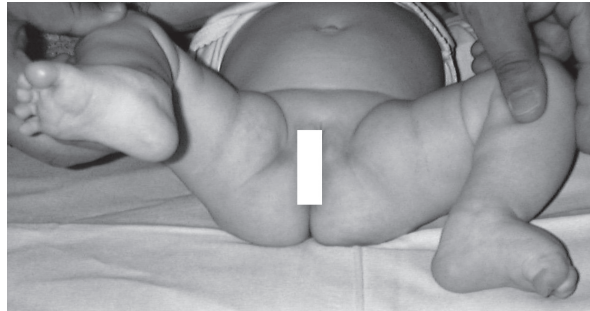


Fig. 1. Limitation d'abduction du côté droit.

- ✚ La limitation de l'abduction est fréquente en cas de LCH.

3. Instabilité de la hanche

- L'instabilité de la hanche doit être recherchée par la manœuvre de Barlow (Fig. 2). C'est la technique la plus sensible; elle permet de dépister tous les types d'instabilité de hanche en examinant une hanche à la fois.

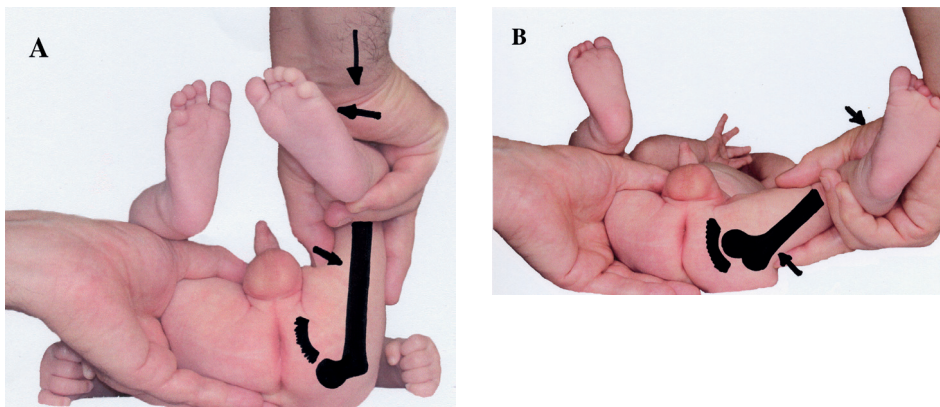


Fig. 2. Manœuvre de Barlow : examen de la hanche gauche d'un nourrisson.

A. La première partie de la manœuvre (pression axiale, adduction, rotation externe) provoque une luxation de la hanche perceptible par le ressaut sur le sourcil cotyloïdien.

B. La deuxième partie de la manœuvre (traction axiale abduction, pression sur le grand trochanter) repositionne la tête fémorale à l'intérieur du cotyle avec la perception d'un ressaut de réduction.

- ✚ Le ressaut est le signe pathognomonique de l'instabilité de la hanche.

- Dans un premier temps, la hanche est placée en adduction, rotation externe, en exerçant une pression axiale sur le genou (Fig. 2A). La perception du ressaut traduit le franchissement par la tête fémorale du rebord cotyloïdien. En fonction de l'importance de cet obstacle que franchit la tête fémorale, le ressaut sera plus ou moins bien perçu; absent, il fait place à une sensation de « piston ».
- La deuxième partie de la manœuvre consiste à placer la hanche en abduction, rotation interne, en exerçant une traction axiale et une pression sur le grand trochanter (Fig. 2B). La perception d'un ressaut traduit le franchissement en sens inverse du rebord cotyloïdien par la tête fémorale, et donc le retour de la tête fémorale dans le cotyle.
- Trois cas de figure sont possibles :
 - hanche luxable : la hanche est en place spontanément ; la 1^{re} partie de la manœuvre permet de percevoir un ressaut de luxation, la 2^e partie un ressaut de réduction (ou réentrée);
 - hanche luxée réductible : la hanche est **luxée** de sorte que la 1^{re} partie de la manœuvre ne permet de percevoir aucun ressaut ; la 2^e partie de la manœuvre permet de percevoir un ressaut de réduction ; la hanche est **réductible**;
 - hanche luxée irréductible : la hanche est luxée ; on ne perçoit aucun ressaut, ni de luxation ni de réduction.
- Retenir que la limitation d'abduction est fréquente.

D. Indications de l'imagerie

B

- L'examen clinique reste la seule méthode de « dépistage » d'une LCH. L'échographie est l'examen de choix pour l'exploration d'une hanche avant l'apparition des noyaux épiphysaires. La radiographie n'a aucune place dans cette période et son indication n'est retenue qu'après l'apparition des noyaux épiphysaires.
- La réalisation d'une échographie, entre un mois et trois mois de vie, est indiquée si l'examen clinique retrouve une anomalie ou un des facteurs de risques cités auparavant (recommandations HAS 2013). Après l'âge de 4 mois c'est la radiographie qui pourra être réalisée.
- Toute anomalie identifiée à l'imagerie requiert une prise en charge spécialisée.
- ✚ L'imagerie de la hanche (échographie ou radiographie) n'est pas une technique de dépistage.
- ✚ Elle n'est indiquée qu'en cas de facteur de risque ou d'anomalie à l'examen clinique.

E. Dépister : pourquoi ?

B

- L'instabilité de la hanche susceptible d'évoluer vers une luxation est presque toujours présente à la naissance. Une prise en charge adaptée, de façon ambulatoire, dans les 5 premières semaines de vie permet d'obtenir dans la très grande majorité des cas une guérison complète et sans séquelles.
- Le diagnostic de la LCH après l'âge de 3 mois et *a fortiori* devant une boiterie après l'âge de la marche (Fig. 3) ne peut qu'être mis sur le compte d'un échec du dépistage. Plus l'enfant est âgé et plus la prise en charge devient complexe avec des risques croissants de séquelles anatomiques. En France, le diagnostic de la LCH après l'âge de 3 mois, nécessite en moyenne 20 journées d'hospitalisation, aussi pénibles pour les familles que coûteuses pour la santé publique.

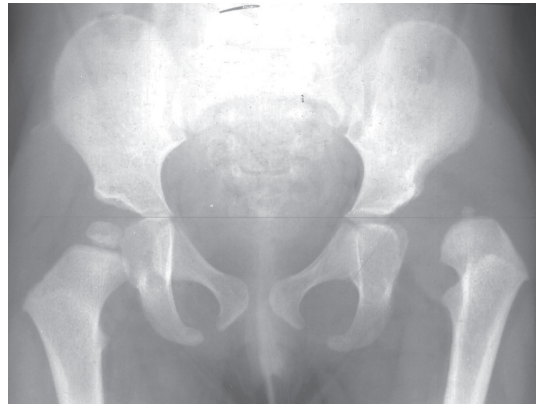


Fig. 3. LCH gauche diagnostiquée après l'âge de la marche.

Le diagnostic chez cette fillette de 2 ans et 7 mois qui avait échappé à tout dépistage est une véritable catastrophe médicale, familiale et sociale. La réduction de la luxation nécessitera plusieurs semaines d'hospitalisation et plusieurs mois d'immobilisation plâtrée. La stabilisation nécessitera au moins une intervention chirurgicale. Le risque de complications dominées par les troubles trophiques vient encore alourdir le pronostic.

III. Anomalies des axes des membres inférieurs

A. Préambule

L'ontogenèse est définie par l'évolution de l'anatomie de la conception à la mort. Sa connaissance permet de comprendre qu'une situation anatomique, normale à un âge peut être pathologique à un autre. C'est ainsi que de nombreux parents et médecins s'inquiètent à mauvais escient des axes des membres inférieurs de l'enfant au seul motif qu'ils sont différents de ceux d'un adulte. Ces axes sont décrits dans le plan transversal (leur perturbation est responsable de troubles rotationnels) et dans le plan frontal.

✚ L'anatomie de l'enfant n'est pas celle d'un adulte en format réduit!

B

B. Axes transversaux normaux et troubles rotationnels

1. Généralités

- Au niveau du fémur il existe une antétorsion fémorale de 35° à la naissance. Elle diminue en moyenne de 1° par an jusqu'à la fin de la croissance. À la maturité, l'antétorsion fémorale est comprise entre 10° et 15°.
- Au niveau du tibia, la torsion est nulle à la naissance, puis apparaît une torsion tibiale externe qui augmente doucement jusqu'à 30° en fin de croissance.

✚ Il existe au cours de la croissance un mouvement inversé de torsion fémorale interne et de torsion tibiale externe.

2. Diagnostic d'un trouble de torsion

- Pendant la marche, on regarde la position respective des genoux et des pieds. Normalement, lors de l'appui, le pied est dirigé en dehors (de 8 à 10°) et la patella est vue de face.

- La combinaison des différents « troubles » de torsion donnera une marche en rotation interne le plus souvent chez le jeune enfant (Fig. 4) avec des risques de chutes à répétition, et chez le plus grand une marche en rotation externe.

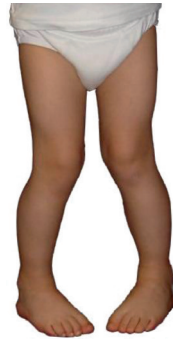

Fig. 4. **Morphotype en torsion interne.**

Les patella sont en dedans (excès de torsion fémorale interne), et les pieds sont en dedans par rapport aux patella (déficit de torsion externe du squelette jambier).

- La mesure clinique des rotations des membres inférieurs est faite sur un enfant placé en décubitus dorsal en bout de table, jambes pendantes et genoux fléchis à 90°. On peut tester ainsi toutes les amplitudes articulaires et particulièrement les rotations au niveau de la hanche et au niveau du genou.
- Ces excès ou insuffisances de torsion ont des conséquences dynamiques sur le cycle de la marche ou sur la course. Leur impact sur la démarche est moindre avec l'âge, du fait de leur évolution naturelle.

3. Quand demander une consultation spécialisée ?

Une marche en rotation interne n'est pas pathologique jusqu'à l'âge de 7 ans. Aucun traitement orthopédique (rééducation, attelles, semelles orthopédiques) ne peut prétendre corriger ces défauts. La correction, qui ne peut être que chirurgicale, est réservée aux formes majeures.

C. Axes frontaux normaux et pathologiques

B

1. Généralités

- Chez l'enfant arrivé à maturité, le centre de la tête fémorale, le centre du genou et le centre de la cheville se trouvent alignés (Fig. 5C). Les condyles fémoraux et les chevilles sont au contact.
- On parle de **genu varum** si la distance intercondylienne (DIC) est supérieure à 0 cm.
- On parle de **genu valgum** si la distance intermalléolaire (DIM) est supérieure à 0 cm.
- Le morphotype frontal physiologique évolue pendant la croissance en 3 phases (Fig. 5) :
 - de la naissance à l'âge de 3 ans : genu varum ; il diminue progressivement pour s'annuler entre 18 mois et 3 ans (Fig. 5A) ;
 - de l'âge de 2 ans à 10 ans : genu valgum ; il est maximal à l'âge de 3 ans chez la fille et 4 ans chez le garçon ; puis le valgus diminue progressivement jusqu'à la puberté (Fig. 5B) ;
 - à partir de la puberté (11 ans chez la fille, et 13 ans chez le garçon), le morphotype frontal est aligné (Fig. 5C) ; quand il ne l'est pas parfaitement, les filles sont en léger genu valgum alors que les garçons tendent vers le genu varum.

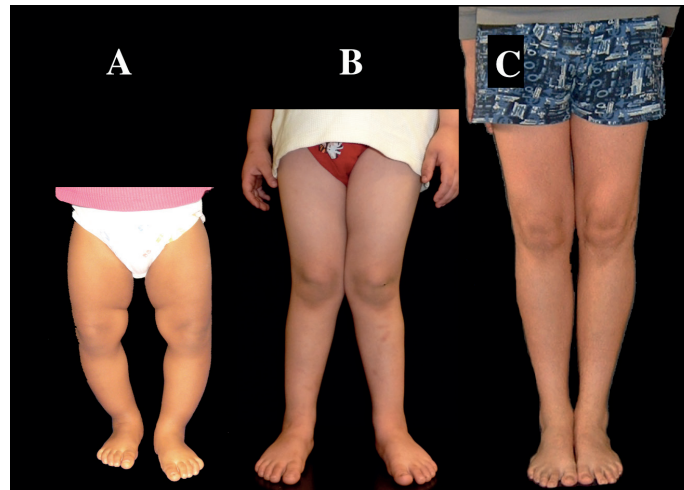

Fig. 5. Évolution du morphotype frontal des membres inférieurs.

A. Genu varum. La distance intercondylienne (DIC) est > 0 . Ici le varus est évident mais on ne peut mesurer la DIC car les deux chevilles ne sont pas en contact. Situation physiologique de la naissance à 3 ans.

B. Genu valgum. La distance intermalléolaire (DIM) est > 0 . Situation physiologique de 3 ans à la phase prépubertaire.

C. Morphotype aligné. Le centre de la tête fémorale (F), le centre du genou (G) et le centre de la cheville (C) se trouvent alignés. La DIC = 0 cm et la DIM = 0 cm. Situation physiologique à partir de la période pubertaire.

2. Quand demander des examens radiologiques et orienter vers une consultation spécialisée ?

- Ces examens sont nécessaires lorsque les déformations sont observées en dehors des âges de leur normalité ou si elles sont très accentuées.
- Ils s'imposent quel que soit l'âge si la déformation est asymétrique et/ou douloureuse.
- Un genu varum amenait autrefois à identifier un rachitisme, chez les enfants n'ayant pas reçu une prophylaxie adaptée. Mais le plus souvent en France, il révèle un rachitisme vitamino-résistant. La maladie de Blount conduit à un genu varum uni- ou bilatéral chez un sujet noir.
- Associés à une petite taille, le genu varum ou le genu valgum font rechercher une maladie osseuse constitutionnelle (achondroplasie, dysplasie polyépiphytaire, etc.).

IV. Déformations du rachis de l'enfant et de l'adolescent

A. Préambule

- Le diagnostic de la plupart des déformations rachidiennes de l'enfant repose sur un **dépistage systématique**.
- La **scoliose** est une déformation du rachis dans les trois plans de l'espace (frontal, sagittal et horizontal). Son diagnostic repose sur la mise en évidence de la gibbosité, pathognomonique de la scoliose structurale (vraie).
- La **cyphose** est une déformation dans le plan sagittal. Elle est souvent associée à une dystrophie rachidienne de croissance qui se révèle au moment de la période de l'adolescence par une déformation caractéristique et parfois des plaintes douloureuses.