

# PASS

LICENCE SANTÉ

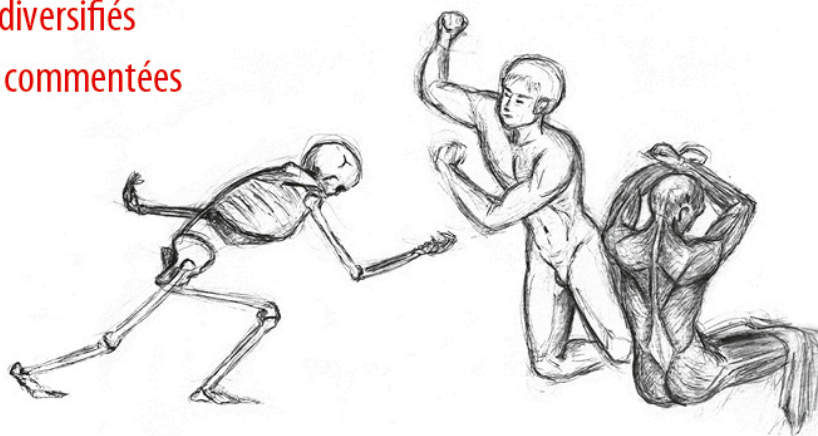


PASS  
LAS

# Exercices d'anatomie

## Préparation aux épreuves

- ▶ Programme d'entraînement en anatomie
- ▶ Exercices diversifiés
- ▶ Réponses commentées



Olivier **Trost**

ellipses

## Vrai/faux



1. Les os sont la principale réserve de phosphore et de calcium du corps.
2. Un os court est un os de moins de 2 cm de long.
3. Un sinus désigne toujours une cavité aérique, comme le sinus du tarse.
4. Le squelette appendiculaire est le squelette des membres.
5. Les synfibroses sont les articulations les plus mobiles du corps.
6. Une synchondrose est une articulation où les pièces osseuses en présence sont réunies par du tissu cartilagineux.
7. Dans une articulation synoviale, la capsule articulaire, tapissée par la membrane synoviale, cloisonne la cavité articulaire.
8. Une articulation de type ginglyme a plus de degrés de liberté de mouvements qu'une articulation ellipsoïde.
9. Les muscles lisses sont sous le contrôle du système nerveux volontaire.
10. Un muscle biceps présente deux corps charnus reliés par un tendon intermédiaire.
11. Une aponévrose est la gaine fibreuse qui cloisonne les loges au niveau des membres.
12. Le muscle squelettique est l'effecteur des motoneurones des cornes antérieures de la moelle spinale.
13. Un ganglion sur un nerf périphérique a une signification motrice.
14. Dans le système nerveux central, la substance grise correspond à des centres nerveux, la substance blanche à des voies de passage.
15. Dans la substance blanche, les voies ascendantes sont des voies sensitives.
16. Le système nerveux central est intégralement intra-méningé.
17. La grande circulation débute avec l'aorte thoracique.
18. Le sang chassé du ventricule droit part dans la grande circulation.
19. Une artère est par définition un vaisseau qui véhicule un sang riche en oxygène.
20. Les veines présentent des valvules antireflux ne permettant la circulation du sang que dans le sens du retour vers le cœur.
21. Le larynx marque la limite entre les voies aéro-digestives supérieures et les voies aériennes inférieures.

- 22.**L'inspiration est un phénomène actif par contraction des muscles intercostaux.
- 23.**L'appareil respiratoire présente une membrane séreuse de la même nature que le péritoine.
- 24.**Les muscles respiratoires sont des muscles lisses sous commande du système nerveux végétatif, ce qui explique le caractère automatique de la respiration.
- 25.**Le terme de « ganglion » est approprié pour désigner les relais sur les voies lymphatiques.
- 26.**Les vaisseaux lymphatiques suivent tous les vaisseaux sanguins.
- 27.**La circulation lymphatique rejoint la circulation veineuse dans les creux supraclaviculaires.
- 28.**Le débit de lymphes dans le conduit thoracique est de 500 cc par jour.
- 29.**La fosse iliaque droite est en dessous de la ligne bi-épine iliaque antéro-supérieure et en dedans du sillon latéral du ventre.
- 30.**Le tiers supérieur de l'anse intestinale primitive est vascularisé par l'artère mésentérique supérieure.
- 31.**Les veines mésentériques se drainent dans la veine cave inférieure.
- 32.**Le muscle sphincter qui contrôle la vidange terminale du tube digestif présente une double commande volontaire et végétative.
- 33.**Le haut appareil urinaire comprend les structures rétro-péritonéales, le bas appareil, les structures en dessous du détroit supérieur.
- 34.**Les uretères sont les conduits excréteurs de l'urine reliant les pelvis rénaux à la vessie.
- 35.**La vessie est le réservoir de l'urine entre deux mictions, et dont la capacité d'expansion se fait à partir de toutes ses faces de façon concentrique.
- 36.**L'urètre est plus court chez les femmes que chez les hommes.
- 37.**L'utérus est l'organe de la gestation.
- 38.**Le nombre d'ovocytes est fini à la naissance.
- 39.**Le nombre de spermatozoïdes est fini à la naissance.
- 40.**Les vésicules séminales et la prostate sont les glandes responsables de la production du sperme.

1. Quel terme anatomique désigne l'extrémité proximale d'un os long?
2. Dans quelle catégorie classe-t-on un os dont la longueur est supérieure à la largeur et l'épaisseur?
3. À quel segment du squelette appartiennent les ceintures scapulaire et pelvienne?
4. Quel type d'ossification fait intervenir le cartilage de conjugaison?
5. Quel terme désigne l'articulation fibreuse d'une dent dans son alvéole?
6. Qu'est-ce qu'une articulation de type trochoïde?
7. Quelle est la particularité d'un ligament extra-capsulaire?
8. Quel terme désigne un fibrocartilage interposé formant un anneau qui adhère au pourtour d'une surface articulaire?
9. Quel terme désigne un muscle ayant trois chefs distincts qui se terminent par un tendon commun?
10. Quel terme désigne un muscle ayant au moins trois corps charnus reliés par des tendons intermédiaires?
11. Est-il possible qu'un muscle squelettique reçoive son innervation de deux nerfs différents?
12. Quel terme désigne un muscle de forme circulaire?
13. Quelle partie du système nerveux central est-elle extracrânienne?
14. Quelle est la signification fonctionnelle de la substance blanche dans le système nerveux central?
15. Quels sont les deux effecteurs du système nerveux autonome (végétatif)?
16. Quel terme générique désigne les cellules de soutien dans le système nerveux central?
17. Quel système permet la contraction automatique du cœur?
18. Quelle structure permet les mouvements du cœur par rapport aux organes voisins lors des contractions cardiaques?
19. Quelle composante du système nerveux végétatif accélère le rythme cardiaque et augmente la force de contraction du cœur?
20. Quel terme désigne un système vasculaire dans lequel deux réseaux capillaires sont interposés entre le départ du cœur et le retour vers le cœur?
21. La cavité orale est-elle une voie normale (physiologique) pour la respiration au repos?
22. Quelle est la position des plis vocaux (cordes vocales) lors de l'inspiration?
23. Quel est le niveau médullaire commandant majoritairement la contraction du diaphragme?
24. Quel terme désigne le recrutement de muscles inspireurs accessoires en cas de détresse respiratoire?

25. Quelle formation recueille toute la lymphe de la partie sous-diaphragmatique du corps?
26. Où se termine le conduit thoracique?
27. Quel terme désigne un groupe de nœuds lymphatiques?
28. Quel terme désigne un nœud lymphatique pathologique?
29. Quelle membrane séreuse délimite la cavité abdominale?
30. Quel terme désigne un repli de péritoine apportant les vaisseaux sanguins aux viscères de l'abdomen?
31. Quel espace se place en arrière du feuillet pariétal postérieur de la séreuse abdominale?
32. Quel est le nom du point d'intersection du rebord chondro-costal et du sillon latéral droit du ventre?
33. Quel pourcentage du débit cardiaque représente la circulation rénale?
34. Quel est le premier point de rétrécissement sur les voies urinaires excrétrices où un calcul peut s'enclaver?
35. Quelle composante du système nerveux végétatif permet la miction?
36. Dans quel sexe les voies urinaires et génitales s'ouvrent-elles par un méat commun?
37. Quel est le site normal de la fécondation?
38. Quelle glande neuroendocrine contrôle l'activité des ovaires?
39. Quelle température constante est nécessaire à une spermatogenèse normale?
40. Dans quelle région topographique se projettent les organes génitaux externes?

**1. Veuillez compléter le texte suivant. Concernant l'anatomie générale des os :**

Le squelette, formé en moyenne de 206 os, est organisé en trois parties. Le squelette ..... désigne le crâne, la colonne vertébrale et la ..... Il s'agit du squelette du tronc et de la tête. Le squelette ..... est le squelette des ceintures. La ceinture axillaire relie le membre supérieur au tronc ; elle comprend les deux clavicules et les deux scapulas. La ceinture pelvienne forme un anneau complet constitué des deux os coxaux. Le squelette ..... désigne le squelette des membres. Chaque membre comprend ..... segments.

**2. Veuillez compléter le texte suivant. Concernant l'anatomie générale des os :**

Il existe deux types d'ostéogenèse : membraneuse et enchondrale ou endochondrale. L'ossification membraneuse est liée à l'activité ostéogénique du ..... qui recouvre la surface des os en dehors des surfaces articulaires. Le périoste est responsable de la croissance en ..... des os. Au niveau de la voûte crânienne, les noyaux d'ossification apparaissent au sein d'une membrane primitive qui persiste sous la forme du tissu fibreux réunissant les os au niveau des ..... , particulièrement élargies à certains endroits chez le fœtus, formant les ..... . L'ossification enchondrale repose sur l'activité du cartilage de conjugaison, responsable de la croissance en ..... des os.

**3. Veuillez compléter le texte suivant. Concernant l'anatomie générale des articulations :**

Une articulation réunit au moins deux os au niveau d'une structure plus ou moins mobile. Il existe globalement trois types d'articulations. Les ..... sont une famille d'articulations où les pièces osseuses sont réunies par du tissu fibreux. Les sutures de la voûte du crâne en sont un exemple. L'articulation d'une dent dans son alvéole est une ..... . Ces articulations sont peu ou pas mobiles. Les synchondroses et les symphyses sont des articulations cartilagineuses sans cavité synoviale. Les ..... qui s'interposent entre les corps vertébraux constituent un exemple de ce type d'articulations. Enfin, les articulations cartilagineuses synoviales sont les articulations les plus mobiles. Elles unissent au moins deux pièces osseuses au sein d'une cavité articulaire cloisonnée par une capsule dont la face profonde est tapissée par la ..... . La forme des surfaces articulaires et les moyens d'union déterminent les amplitudes articulaires et le nombre de .....

**4. Veuillez compléter le texte suivant. Concernant l'anatomie générale des articulations :**

La forme des surfaces articulaires en présence détermine le type d'articulation synoviale. Ainsi, une articulation synoviale ..... met en présence

des surfaces permettant des mouvements de glissements de faible amplitude. Une articulation ..... oppose des surfaces inversement conformées de forme cylindrique ; ce type d'articulation a un degré de liberté de mouvements. Une articulation ginglyme (trochléenne) met en présence des surfaces en forme de ..... Les articulations sellaires et ellipsoïdes ont ..... degrés de liberté de mouvements. Enfin, les articulations les plus mobiles, fonctionnant à trois degrés de liberté, sont de type ..... (hanche, épaule).

**5. Veuillez compléter le texte suivant. Concernant l'anatomie générale des muscles :**

Il existe trois types de cellules musculaires. Les cellules musculaires lisses ou ..... ont un aspect en fuseau et un cytoplasme clair. On les trouve dans les parois des viscères, annexées à certaines glandes, aux poils. Lorsqu'elles s'organisent en formations circulaires, elles constituent des sphincters. Ces muscles sont sous la commande du système nerveux ..... Les cardiomyocytes forment la paroi musculaire du cœur. Ce sont des cellules striées dont certaines présentent une spécialisation fonctionnelle à l'origine des contractions automatiques du cœur : le système ..... ou tissu ..... Les cellules musculaires striées squelettiques ou ..... forment les corps charnus des muscles squelettiques, sous la commande du système nerveux volontaire ou de la vie de relation.

**6. Veuillez compléter le texte suivant. Concernant l'anatomie générale des muscles :**

Le muscle squelettique est l'effecteur du système nerveux ..... Les nerfs moteurs contrôlent en effet la contraction des muscles au niveau de la synapse neuromusculaire ou ....., dont le neurotransmetteur est l'..... La morphologie générale des muscles permet d'en distinguer plusieurs types. Un muscle présentant deux chefs qui se terminent par un tendon commun est de type ..... Un muscle formé de plusieurs corps charnus disposés en série et séparés par des tendons intermédiaires est de type ....., comme le muscle droit de l'abdomen.

**7. Veuillez compléter le texte suivant. Concernant l'anatomie générale du système nerveux :**

Le système nerveux périphérique est constitué de nerfs reliant le système nerveux central à tout le corps. Les nerfs dont l'origine apparente est sur le tronc cérébral sont les nerfs ....., ceux dont l'origine apparente est sur la moelle spinale sont les nerfs ..... Leurs racines ventrales sont purement ....., Marquées par un renflement, le ....., leurs racines dorsales sont purement sensibles. Les nerfs spinaux qui résultent de la réunion des racines ventrales et dorsales, sont des nerfs .....

**8. Veuillez compléter le texte suivant. Concernant l'anatomie générale du système nerveux :**

Dans le cerveau, la substance grise s'organise en un ..... qui forme un manteau recouvrant toute la surface cérébrale, et dont la surface est augmentée par l'existence de ....., et en noyaux gris centraux cérébraux. Sous le cortex, la substance blanche, voie de passage, forme le ..... décrit par Vieussens. Entre les noyaux gris centraux, la substance blanche forme les ..... Cette organisation de la substance grise se retrouve, mais à un niveau structurel moins complexe, dans le .....

**9. Veuillez compléter le texte suivant. Concernant l'anatomie générale du système cardio-vasculaire :**

Le cœur est un muscle creux animé de contractions automatiques régulières mettant en mouvement la circulation sanguine. La conception moderne, telle que connue actuellement, de la circulation sanguine a été publiée par Harvey au ..... siècle. Sa validation définitive a été acquise après la découverte des ..... dans le poumon de la Grenouille par Malpighi. Les cardiomyocytes sont des cellules musculaires ..... formant le myocarde, dont certaines présentent une spécialisation fonctionnelle responsable de l'automatisme cardiaque, et qui forment le tissu nodal ou ..... Autour du cœur, une membrane ....., le péricarde, ménage un espace de glissement permettant les mouvements du cœur lors des contractions.

**10. Veuillez compléter le texte suivant. Concernant l'anatomie générale du système cardio-vasculaire :**

Parmi les vaisseaux sanguins, les ..... se définissent comme des vaisseaux qui quittent le cœur, quelle que soit l'oxygénation du sang qu'elles transportent. Celles de la grande circulation naissent toutes de l'....., celles de la petite circulation, du ..... Une veine est un vaisseau allant vers le cœur. Les veines, dont la ..... est moins épaisse que celle des artères, sont munies de ....., découvertes par d'Acquapendente, dont l'élève le plus célèbre fut d'ailleurs Harvey à Padoue, au tout début du XVII<sup>e</sup> siècle. Ces valvules ne permettent la circulation du sang que dans un sens, ce qui est en contradiction avec les théories de la circulation issues du corpus hippocratique jusqu'alors admises.

**11. Veuillez compléter le texte suivant. Concernant l'anatomie générale de l'appareil respiratoire :**

Les voies aériennes supérieures débutent au niveau des ..... Le ..... est l'espace situé entre l'orifice narinaire et l'ouverture piriforme qui marque l'entrée dans les cavités nasales. Le flux d'air lors de l'inspiration passe principalement sous le ..... Les cornets créent des turbulences qui projettent et ralentissent une partie de l'air inspiré vers la ..... au contact de laquelle les particules odorantes déclenchent un signal intégré dans les voies



du rhinencéphale. L'air quitte les fosses nasales par les ..... et traverse alors la filière aéro-digestive supérieure jusqu'au larynx au-delà duquel débutent les voies aériennes inférieures.

**12. Veuillez compléter le texte suivant. Concernant l'anatomie générale de l'appareil respiratoire :**

Superficielle dans la région du cou, la ..... devient profonde dans le médiastin où elle se termine au niveau vertébral ..... Les bronches principales, puis les bronches lobaires, segmentaires, sous-segmentaires se divisent environ une dizaine de fois pour aboutir aux ..... puis aux sacs alvéolaires où se produit le phénomène d'..... Les surfaces des alvéoles pulmonaires sont recouvertes par une sécrétion visqueuse, le ....., dont l'épaississement dans certaines pathologies comme la mucoviscidose, altère le fonctionnement des poumons.

**13. Veuillez compléter le texte suivant. Concernant l'anatomie générale de l'appareil lymphatique :**

La circulation lymphatique débute au sein des tissus par des ..... dans lesquels le liquide interstitiel passe par capillarité pour former le liquide lymphatique. Ces vaisseaux circulent soit avec les vaisseaux sanguins, soit indépendamment d'eux, et se rejoignent pour former des vaisseaux de plus en plus gros. La circulation lymphatique est interrompue par des relais : les ..... contenant des follicules lymphoïdes mettant la lymphe, véhiculant potentiellement des antigènes étrangers au corps, au contact des lymphocytes. Les nœuds lymphatiques sont regroupés en ..... La circulation lymphatique de la partie sous-diaphragmatique du corps converge vers la ....., d'où part le conduit thoracique qui traverse le diaphragme au niveau du hiatus aortique. Le conduit thoracique, recueillant au passage la lymphe de l'hémithorax gauche, du membre supérieur gauche et de la moitié gauche de la tête et du cou, se termine dans le ....., dans la région du creux supraclaviculaire gauche.

**14. Veuillez compléter le texte suivant. Concernant l'anatomie générale de l'appareil lymphatique :**

Les critères de normalité d'un nœud lymphatique sont :

- Taille inférieure à .....
- ..... à la palpation
- ..... à la palpation
- ..... par rapport aux tissus avoisinants
- Taille stable dans le temps

Un lymphonœud qui ne répond pas à ces critères est désigné par le terme .....