LEÇONS D'ANATOMIE

Patrick Baqué
Laurent Hekayem

ellipses

LA REGION DE LA NUQUE

La région de la **nuque est essentiellement musculaire**. Les muscles de cette région sont **disposés en 4 plans**, dont les 3 plus profonds sont innervés par les **branches postérieures des nerfs cervicaux**. Tous ces muscles sont **extenseurs du rachis cervical** ou de la tête sur le cou. Certains muscles s'enroulent sur la colonne et provoquent des mouvements d'inclinaison latérale et de rotation.

Nous étudions cette région selon la procédure habituelle de la **dissection**, c'est-à-dire **plan par plan**.

I – LE 1ER PLAN : PLAN SUPERFICIEL DU TRAPEZE

Le muscle **trapèze (1)** constitue **un vaste muscle triangulaire** qui passe en pont au-dessus de la colonne cervicale. Il est étudié avec la racine du membre supérieur. Sur une vue dorsale des plans superficiels apparait également le **muscle sterno-cléido-mastoïdien (2)**, engainé, comme le trapèze, dans la **lame superficielle du fascia cervical (3)**.

II – LE 2ème PLAN : SPLENIUS ET ELEVATEUR DE LA SCAPULA

Le muscle splénius sont au nombre de 2 :
Le splénius de la tête (4), naît sur la moitié inférieure du **ligament nucal (5)** et des processus **épineux** de **C4 à Th3**. Il se dirige obliquement vers le haut et en dehors, pour se terminer sur le **processus mastoïde (6)** et la partie attenante de l'écaille de l'occipital, en-dessous de la **ligne nucale supérieure (7)**.

Le splénius du cou (8), naît sur le processus **épineux de Th3 à Th5**. Il **contourne le bord latéral du splénius de la tête (4)** (qu'il enroule vers le haut en le contournant) pour atteindre finalement le **processus transverse des 2 premières vertèbres cervicales**.
Ces 2 muscles sont des puissants extenseurs et inclinateurs de la tête ainsi que de puissants rotateurs homolatéraux.

Le muscle élévateur de la scapula (9) (muscle angulaire de l'omoplate), plus latéral que postérieur, il s'étend de **l'angle médial de la scapula (10)** aux **tubercules transversaires postérieurs** de C1 à C5.
Le muscle rhomboïde (11) n'appartient pas véritablement aux muscles de la nuque mais il est situé dans le même plan. Il est également décrit avec les muscles de la racine du membre supérieur (cf).

III – LE 3ème PLAN : LE PLAN DU MUSCLE ERECTEUR DU RACHIS.

Il comporte 4 muscles : Deux muscles **longissimus** (le **longissimus de la tête (12)** et le **longissimus du cou (13)**), le muscle **semi-épineux de la tête et** le **muscle ilio-costal**

Le muscle longissimus est en réalité formé de **3 parties : le longissimus du thorax (voir dos),** et les **longissimus de la tête (12) et du cou (13).**
- **le muscle longissimus** (très long) **de la tête (12)** (muscle petit complexus) : il va de l'union des **processus transverses et des processus articulaires de C3 à C7** et de Th1 au bord postérieur du processus mastoïde.
- **le muscle longissimus du cou (13)** (muscle transversaire du cou) : il va des sommets des processus transverses de Th1 à Th5 aux tubercules transversaires postérieurs de C3 à C7.

Le muscle semi-épineux se compose en réalité de 3 parties : le muscle épineux du **thorax** (voir dos), du **cou** et de la **tête**.
- Le muscle épineux du cou (14) est inconstant, tendu des processus épineux de Th1 à Th3 et de la partie inférieure du ligament nucal au processus épineux de l'axis.
- Le muscle épineux de la tête (15) naît des **processus épineux** de C7 à C4 et se termine e**ntre les lignes nucales supérieure et inférieure (16), médialement**. Il est inséparable du semi-épineux du cou.

Le muscle ilio-costal est en réalité formé de 3 parties. **Les parties lombaires et thoraciques sont étudiées avec les muscles du dos.**
Le muscle ilio-costal du cou (17) s'étend des arcs postérieurs des 6 côtes supérieures au tubercule postérieur des processus transverses des cervicales C3 à C6.

IV – IVème PLAN – LES MUSCLES PROFONDS

La description du plan profond permet de distinguer des groupes de fibres musculaires que l'on peut classer en :

- Les **muscles rotateurs du rachis** : on distingue les ***courts rotateurs* (18)**, tendus d'un processus transverse à la racine du processus épineux de la vertèbre **immédiatement sus-jacente**, et les ***longs rotateurs***, tendus d'un processus transverse à la racine du processus épineux de la 2ème vertèbre sus-jacente.

- **Les muscles inter-épineux**, symétriques, tendus du processus épineux d'une vertèbre à celui de la vertèbre sous-jacente à partir de C2 (**extension du cou)**.

- **Les muscles inter-transversaires (antérieurs et postérieurs)** : tendus du processus transverse d'une vertèbre à celui de la vertèbre sous-jacente à partir de C2 (**inclinaison latérale du cou)**.

Au niveau de la charnière cranio-rachidienne, on décrit des muscles spécifiques à l'articulation cranio-rachidienne

- **Le petit droit dorsal** (ou **postérieur**) **de la tête (19)** : il va du tubercule postérieur de l'atlas au rebord inférieur du 1/3 interne de la ligne occipitale inférieure.
- **Le grand droit dorsal** (ou **postérieur**) **de la tête (20)** : il s'insère sur le processus épineux de l'axis et se termine en dehors du petit droit postérieur en le recouvrant.
- **L'oblique caudal** (ou **inférieur**) **de la tête (21)** (grand oblique) : il va de l'apophyse épineuse de l'axis au bord postérieur du processus transverse de l'atlas.
- **L'oblique crânial** (ou **supérieur**) **de la tête (22)** (petit oblique) : il prolonge le précédent, du processus transverse de l'atlas au rebord supérieur du 1/3 externe de la ligne occipitale inférieure, en recouvrant partiellement le grand droit postérieur.

Ces muscles les forment le **trigone sub-occipital** (triangle de Tillaux) dans lequels se trouvent des éléments **vasculo-nerveux importants** (voir pédicule vertébral).

LA REGION DE LA NUQUE

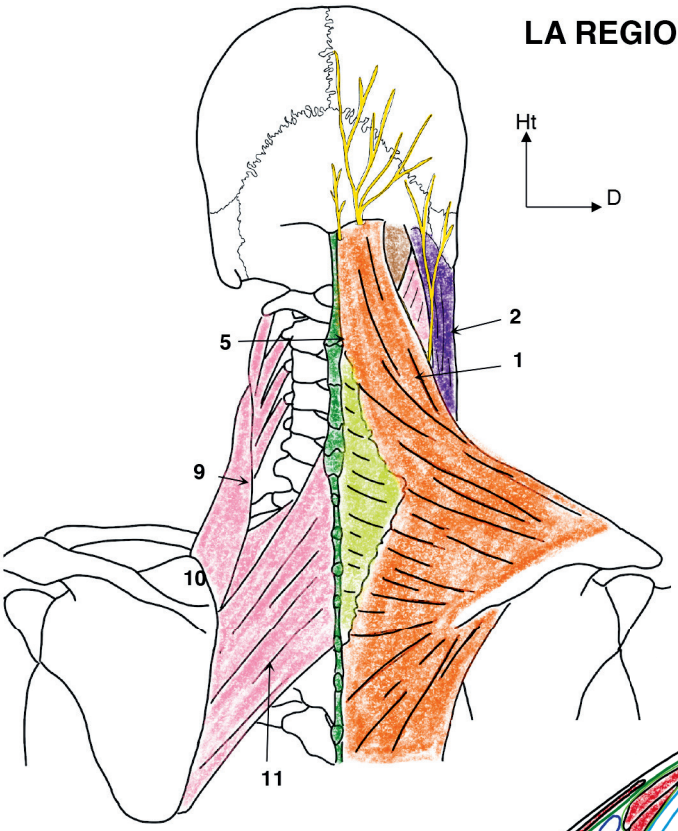

Plan superficiel des muscles de la nuque sur une vue dorsale : côté droit, le muscle trapèze, côté gauche, les éléménts du 2ème plan après résection du trapèze

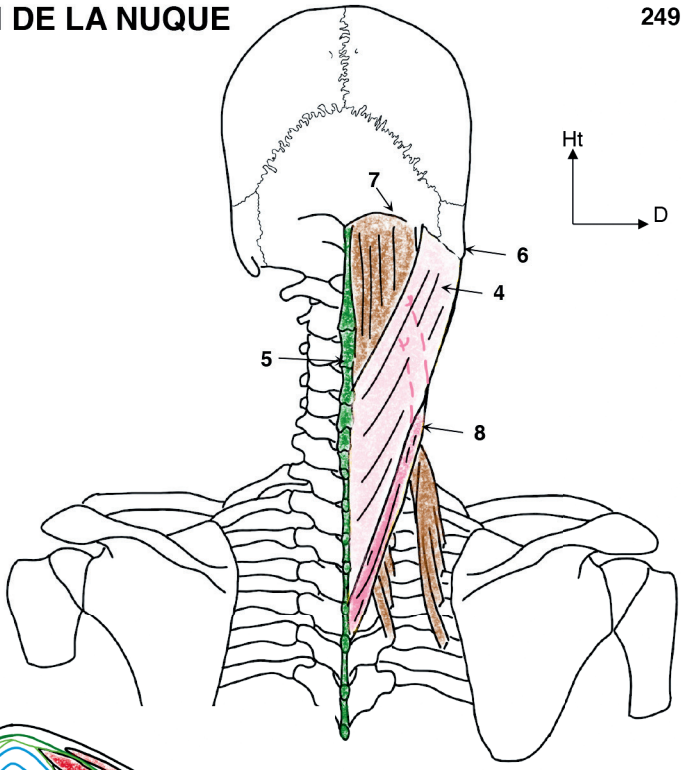

Le 2ème et le 3ème plan des muscles de la nuque sur une vue dorsale : côté droit.

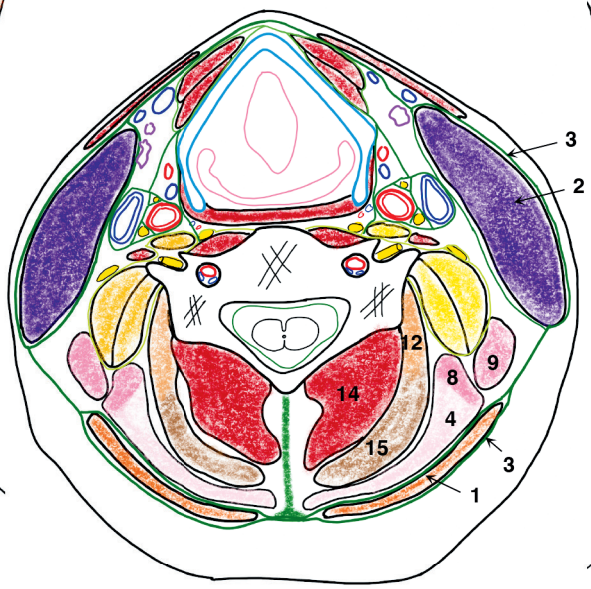

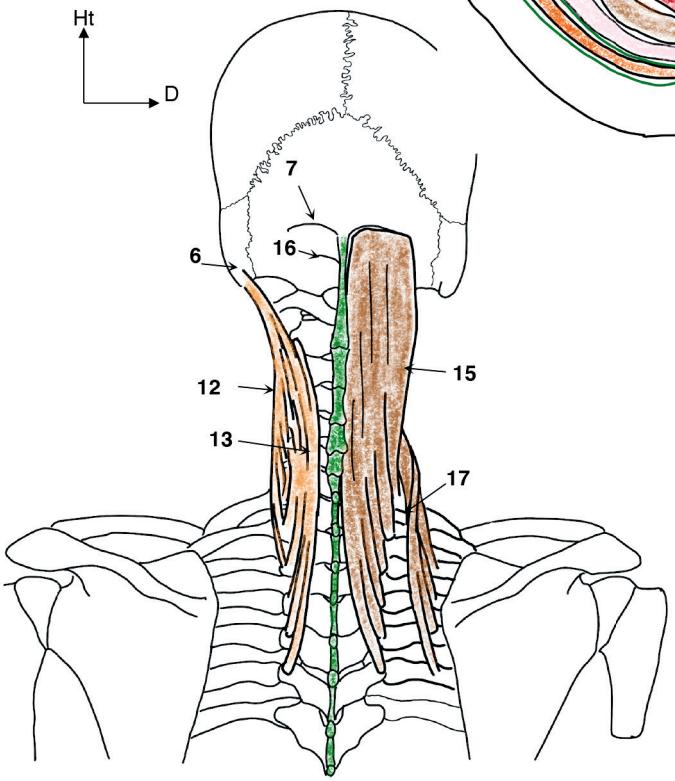

3ème plan des muscles de la nuque sur une vue dorsale

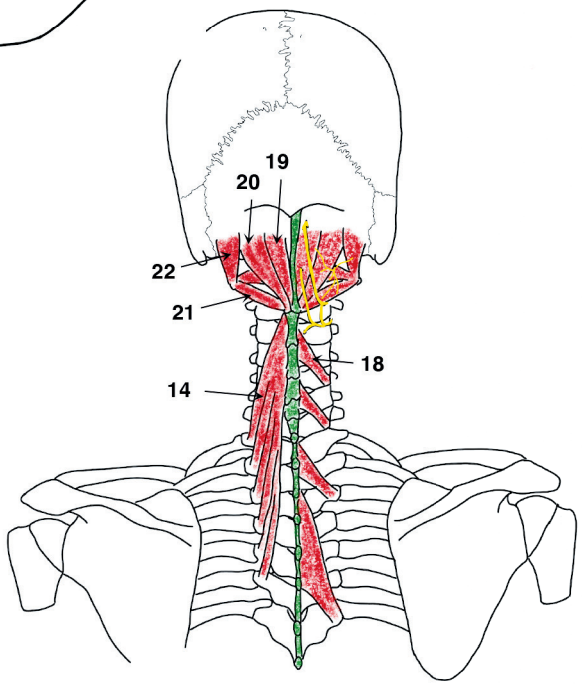

4ème plan des muscles de la nuque sur une vue dorsale (plan profond et muscles de la charnière cranio-rachidienne)

LE PEDICULE VASCULO-NERVEUX VERTEBRAL

Il prend son origine dans la région du dôme pleural (1) et monte dans le canal formé par la **superposition des foramens transversaires** (2). C'est l'élément **le plus profond de la partie latérale du cou**, en rapport avec les racines rachidiennes et les insertions des muscles scalènes. Il est formé de **l'artère** (4), de la **veine** (5) et du **nerf vertébral** (6). L'artère vertébrale peut donc être lésée dans les traumatismes du rachis cervical. Son territoire de vascularisation concerne le tronc cérébral et le cervelet (système vertébro-basilaire).

I – L'ARTERE VERTEBRALE (4).

C'est la première et la **plus volumineuse des 5 collatérales de l'artère sub-clavière** (7) (que sont les artères **thoracique interne** (8), **scapulaire dorsale** (9) (ou descendante), les troncs **costo-cervical** (10) et **thyro-cervical** (11)). Elle naît de **sa face postéro-supérieure**, se dirige vers le **canal transversaire** (12) qu'elle **pénètre classiquement en C6**. Les radiologues lui décrivent **4 parties** :

a/ La première partie, pré-vertébrale ou V1.

Elle monte obliquement, **en arrière et médialement**, passe en avant du processus transverse de C7 et pénètre dans le **foramen transversaire de C6** (12). Elle forme la **bissectrice du *trigone de l'artère vertébrale*** située entre **le muscle scalène ventral** (13) latéralement et la partie inférieure et latérale du **muscle long du cou** médialement**.**
Les rapports de cette portion sont ceux du « petit » creux supra-claviculaire, c'est-à-dire les éléments de la **région du dôme pleural** dont le principal est la « **bague nerveuse** » **que lui forme le ganglion stellaire** (14) situé dans la **fossette supra et rétro-pleurale** (de Sébileau) (15).

b/ La deuxième partie, transversaire ou V2

Dans cette partie, l'artère vertébrale traverse successivement les **foramens transversaires des vertèbres C6 à C2** et les espaces inter-transversaires correspondants, limités en avant et en arrière par les **muscles inter-transversaires antérieurs** (16) et **postérieurs** (17).
Les rapports se font avec **les nerfs cervicaux** (18) qu'elle croise juste en avant, avec la **veine vertébrale** (5) qui sort généralement du foramen transversaire de **C7** pour se jeter dans la **veine sub-clavière** (19). Là, **le nerf vertébral** (6) (de François Franck) nait par ses **2 racines** (20) du ganglion stellaire et vient se placer en arrière.
Les collatérales de cette portion sont **: les branches musculaires** destinées aux **muscles scalènes et pré-vertébraux** ainsi que **les branches vertébro-médullaires** à destination du rachis et des enveloppes méningées (rameau radiculaire ou spinal, voir vascularisation de la moelle spinale) dont la plus volumineuse, **l'artère du renflement cervical**, participe à la vascularisation de la moelle cervicale.

c/ La troisième partie, atlantale ou V3

Elle décrit **une double boucle : frontale** entre **les foramens transversaires de l'atlas et de l'axis** puis une **transversale** (mouvements du crâne). Elle est alors plaquée sur la **face supérieure de l'arc postérieur de l'atlas** et contourne **l'articulation atlanto-occipitale** (21) **par l'arrière et latéralement**. Elle **perfore la dure-mère** (22) **au-dessus et en avant de l'orifice de sortie du premier nerf cervical** C1.
Les rapports : l'artère vertébrale se trouve ici au niveau du plan le plus profond des 4 plans successifs des muscles de la nuque (muscles rétro-vertébraux). Elle apparaît dans le **trigone sub-occipital** (de Tillaux), espace ménagé entre **le muscle grand droit postérieur de la tête** (23) (tendu du processus épineux de l'axis (24) à la ligne occipitale inférieure (28)), **le muscle oblique inférieur de la tête** (25) (tendu du processus épineux de l'axis (24) au bord postérieur du processus transverse de l'atlas (26)) et **le muscle oblique supérieur de la tête** (27) (tendu du processus transverse de l'atlas (26) au tiers externe de la ligne occipitale inférieure (28)).
Ce triangle, recouvert par le **plan des muscles petit** (29) **et grand** (30) **complexus**, puis par celui des **muscles splénius** (31) **et angulaire** et enfin par le **plan du trapèze** (32) (cf. région de la nuque), contient également **le premier nerf cervical** (C1) (nerf sub-occipital), **le 2ème nerf cervical** (C2) (nerf grand occipital d'Arnold) volumineux, d'abord très oblique en bas et qui remonte ensuite en traversant les plans musculaires (33) pour donner **un long rameau cutané crânien, occipito-pariétal**. On trouve aux abords de ce triangle, **l'artère occipitale** (34) et le **3ème nerf cervical** (C3).
Les collatérales : elle abandonne les **rameaux méningés antérieur et postérieur pour l'os et la dure-mère** au niveau du foramen magnum avant de pénétrer dans le crâne en contournant la moelle allongée.

d/ La quatrième partie, cérébrale ou V4

Elle monte **obliquement, en avant et médialement**. Elle traverse le **foramen magnum**, se plaque sur la **face antéro-latérale de la moelle allongée** et s'unit à son homologue en regard du **foramen caecum** pour former **l'artère basilaire** (35), dans le **sillon basilaire**, à la face antérieure du **pont** (36) (métencéphale).
Les collatérales : près de sa terminaison, elle abandonne un **rameau méningé postérieur, les artères spinales dorsale et ventrale** (37) **et l'artère cérébelleuse inféro-postérieure** (38).

II - LA VEINE VERTEBRALE (5).

C'est une veine variable qui descend dans le **canal transversaire** sous la forme soit d'une **volumineuse veine** unique et externe qui tend à entourer l'artère, soit **dédoublée en 2 veines**, soit **d'un sinus péri-artériel**, d'où son nom de **veine accessoire**.
Elle sort par le **6ème ou le 7ème foramen transversaire** et suit en sens inverse le **trajet de l'artère**, en restant **externe et antérieure**. **Elle passe en dehors du ganglion stellaire**, au-dessus de l'artère sub-clavière et se termine dans le **tronc veineux brachio-céphalique** (de Pirogoff). Elle draine le **plexus veineux occipito-vertébral, la veine condylienne postérieure** à son origine, **les veines des muscles de la nuque, les plexus intra et extra-rachidiens, la veine cervicale profonde** et enfin la **veine vertébrale antérieure** (ou veine cervicale ascendante).

III – LE NERF VERTEBRAL (6).

Il naît du ganglion stellaire par 2 racines postérieures (20) et vient se placer en arrière de l'artère vertébrale. Il monte dans le canal transversaire et donne (voir nerf sympathique cervical):
- **les racines sympathiques des rameaux méningés** (nerfs sinu-vertébraux)
- **Les rameaux profonds de C5, C6, C7**. Il donne aussi parfois celui de C4, en s'y terminant (peut-être suppléé par le ganglion cervical moyen ou par le plexus de l'artère cervicale ascendante).
- **Des rameaux vasculaires** qui contribuent à former le **plexus péri-vertébral**, avec des **filets venus des 3 ganglions du nerf sympathique cervical** (suivant l'étage considéré). Indépendamment de ce plexus péri-artériel, **le nerf vertébral** est un nerf accélérateur cardiaque, par les **neurones venus des rameaux communicants et donc de la moelle cervicale.**

LE PEDICULE VASCULO-NERVEUX VERTEBRAL

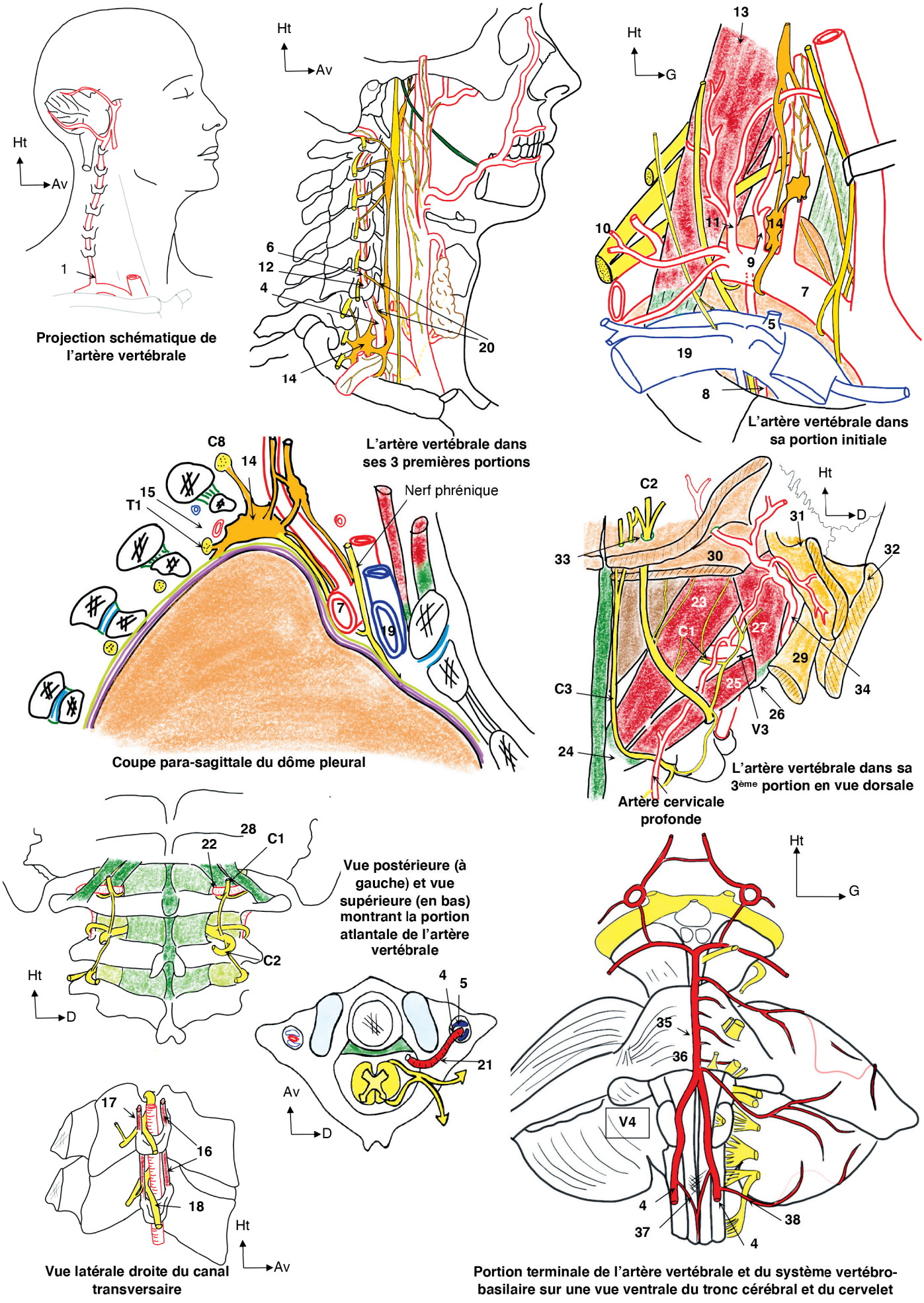

Les nerfs rachidiens cervicaux se forment **à l'entrée du foramen inter-vertébral** et donnent **la racine cérébro-spinale (1)** du **nerf vertébral (2)** puis se divisent en **2 rameaux terminaux** : **un rameau dorsal (3)** et **un rameau ventral (4)**.
- **les branches dorsales** vont à la **nuque** (cf. la nuque)
- **les branches ventrales** forment **2 plexus superposés** : le **plexus CERVICAL** et le **plexus BRACHIAL**.

Les racines cervicales sont numérotées de la façon suivante : **les nerfs cervicaux portent le numéro de la vertèbre sous-jacente** (C1 à C8), alors que les **nerfs dorsaux et lombaires portent le numéro de la vertèbre sus-jacente**.

Il y a en effet, **8 segments médullaires cervicaux** (**métamères** M1 à M8) donc **8 nerfs cervicaux** (C1 à C8) pour 7 vertèbres (VC1 à VC7).

I – LE PLEXUS CERVICAL

Il est formé par les **anastomoses des 4 premiers nerfs cervicaux** qui se répartissent en anastomose **C1-C2** ou **anse de l'atlas (5)**, anastomose **C2-C3** ou **anse de l'axis (6)** et anastomose **C3-C4** ou **3ème anse (7)**. Le plexus cervical donne **3 catégories de branches** :

Les branches superficielles

Elles sont cutanées, sensitives et forment le **plexus cervical superficiel** : **un tronc commun** naît de **C3 ou de la 2ème anse** pour donner **nerf petit occipital (8)**, le **nerf grand auriculaire (9)** et le **nerf transverse du cou (10)**. **De C4** part le **tronc des nerfs supra-claviculaires (11)** dont la branche externe partage, avec le nerf **circonflexe**, l'innervation cutanée du moignon de l'épaule.

Les branches anastomotiques

Les unes sont des **rameaux communicants** envoyés par le système sympathique par le ganglion cervical supérieur (pour C1, C2 et C3) et par le ganglion cervical moyen ou parfois le nerf vertébral (pour C4) (voir nerf sympathique cervical).

Les autres sont des **anastomoses avec le nerf accessoire (XI)** (spinal) à l'intérieur des muscles **sterno-cléïdo-mastoïdien (SCM)** et **trapèze (T) (12)**.

Le plexus cervical **s'anastomose également avec le nerf hypoglosse (XII)**, soit directement **entre l'anse de l'atlas et le tronc du XII (13)**, soit plus bas par la **réunion du XII et de l'anse cervicale (14)**.

L'anse cervicale, issue exclusivement du plexus cervical, donne les nerfs moteurs des muscles **omo-hyoïdien, sterno-thyroïdien et sterno-cléïdo-hyoïdien (15)** (cf. région carotidienne et glande thyroïde).

Les branches musculaires et motrices profondes

Elles innervent tous les **muscles pré-vertébraux**, les **3 premiers muscles inter-transversaires,** les **parties supérieures des muscles scalènes et angulaire** et enfin le diaphragme par **le nerf phrénique (16)**.

II – LE PLEXUS BRACHIAL

Les branches antérieures des 4 derniers nerfs cervicaux et du 1er nerf thoracique (ou dorsal) forment le **plexus brachial** dont la forme d'ensemble a pu êtee compérée à celle d'un "**triangle grillagé à sommet inférieur tronqué" (17) (ou encore d'un diabolo)**, à base verticale et latéro-vertébrale. L'intrication des nerfs est à connaître de par les syndromes neurologiques que l'on peut constater à différents niveaux (**syndromes radiculaires**, syndromes plexisuqes, **syndromes tronculaires**…). Il s'agit donc de **l'union des rameaux ventraux des nerfs C5, C6, C7, C8 et Th1** formant des **troncs primaires** répartis de la façon suivante :

Les troncs primaires

C5 et C6 forment le **tronc supérieur (TS)** (1er tronc primaire), **C7** constitue à elle seule le **tronc moyen (TM)** (2ème tronc primaire). **C8 et T1** se réunissent sur la première côte en un **tronc inférieur (TI)** (3ème tronc primaire). **C4**, parfois, envoie un rameau brachial au tronc supérieur. **Chaque tronc primaire se divise en 2 branches** : une **branche ventrale** et une **branche dorsale** formant des troncs secondaires **ou faisceaux**.

Les troncs secondaires ou faisceaux

- **Les 3 branches dorsales des 3 troncs primaires se regroupent** pour former le **faisceau postérieur (FP)** (tronc secondaire postérieur) qui vient se placer **en arrière de l'artère sub-clavière (18)**. Ce faisceau postérieur donne naissance au **nerf radial (NR)** et au **nerf axillaire (NA)** (nerf circonflexe) et a pour rôle d'innerver tous les **muscles postérieurs du membre supérieur** (tronc d'extension, d'abduction et de supination) (voir fosse axillaire).
- **les branches ventrales** s'unissent entre elles de la façon suivante : **Les branches ventrales des 2 premiers troncs forment le faisceau latéral (FL)** (tronc secondaire antéro-externe) qui se place **au-dessus puis en dehors de l'artère sub-clavière**. **La branche ventrale du tronc inférieur donne le faisceau médial (20)** (tronc secondaire antéro-interne) qui croise en avant et obliquement l'artère sub-clavière. Assez souvent, la branche antérieure de C7 rejoint non pas le tronc supérieur mais le tronc inférieur (Billet).
- **les 2 faisceaux latéral et médial** se réunissent pour constituer **le nerf médian (NM)** en formant une anse en avant de l'artère axillaire (**fourche du nerf médian ou V médian (21)**). Auparavant, le faisceau latéral a donné naissance au **nerf musculo-cutané (NMC)**, le faisceau médial a donné naissance aux **nerfs ulnaire (NU)**, **cutané médial de l'avant-bras (NCMAvB) et cutané médial du bras (NCMB)** (voir fosse axillaire). Tous ces nerfs sont destinés à la partie antérieure du membre supérieur (flexion, adduction et pronation, fosse axillaire)

Les collatérales du plexus brachial

Le plexus brachial émet des collatérales directes qui innervent **les muscles de voisinage** (partie inférieure des muscles scalènes, muscles inter-transversaires).
- **Nerf thoracique long (22)** pour le dentelé antérieur (C3, **C4**, C5)
- **Nerf dorsal de la scapula** pour les muscles élévateurs de la scapula et rhomboïde (**C5**)
- **Le nerf sub-clavier** pour le muscle sub-clavier (C5, C6)
- **Le nerf supra-scapulaire** (C5, C6) descend contre la face profonde du muscle trapèze, traverse l'incisure scapulaire, l'échancrure spino-glénoïdale et innerve les muscles supra et infra-épineux ainsi que l'articulation scapulo-humérale.

Les nerfs pectoral latéral (C5, C6, C7) et **médial** (C8, T1) sont reliés l'un à l'autre par une anse nerveuse en avant de l'artère axillaire (anse des pectoraux) et innervent les muscles pectoraux.

Les nerfs sub-scapulaire supérieur (C5, C6) et inférieur (C5, C76) pour la partie supérieure du muscle sub-scapulaire, l'articulation scapulo-humérale et le muscle grand rond.

Le nerf thoraco-dorsal (C7, C8) descend avec l'artère sub-scapulaire contre la paroi postérieure de l'aisselle pour innerver le muscle grand dorsal (voir fosse axillaire).

Les anastomoses nerveuses du plexus brachial

- **Avec le plexus cervical** : outre le rameau brachial de C4 à C5, il existe un **rameau anastomotique** du nerf du muscle sous-clavier au nerf phrénique.
- **Avec le 2ème nerf intercostal** : l'anastomose est rarement directe de T2 à T1, elle se fait le plus souvent **du 2ème nerf intercostal au nerf brachial cutané médial** (anastomose intercosto-humérale de Hirtl).
- **Avec le nerf sympathique**, par des **rameaux communicants gris profonds ou superficiels** provenant du nerf vertébral pour C5, C6, C7, du ganglion stellaire pour C5, C6, C7, C8 et T1. Seuls C8 et T1 envoient (en sens inverse) des rameaux communicants blancs (en particulier des fibres irido-dilatatrice.

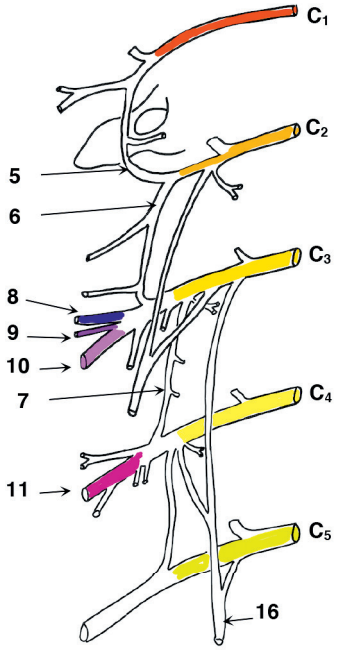

Schéma du plexus CERVICAL

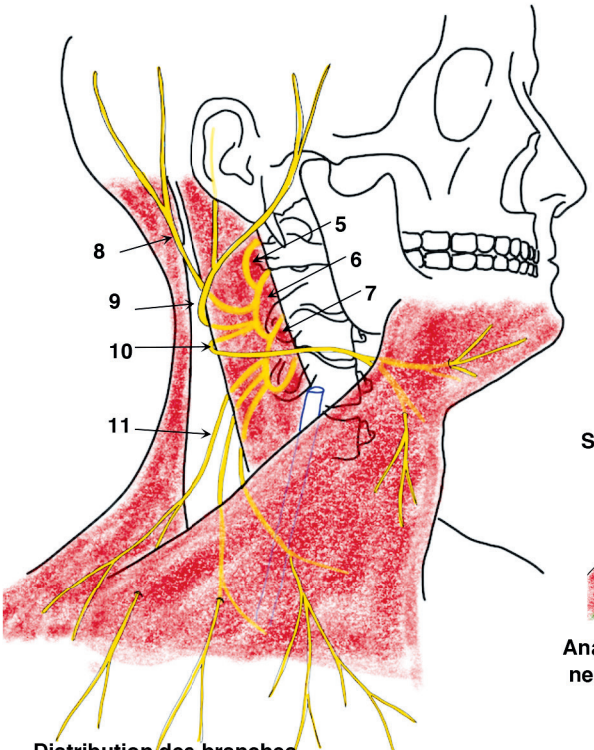

Distribution des branches cutanées du plexus CERVICAL

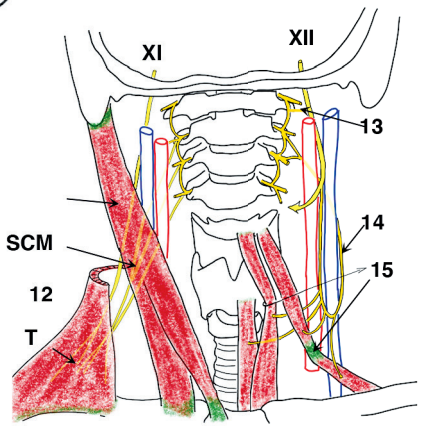

Anastomoses entre troncs nerveux des nerfs XI et XII et plexus CERVICAL sur une vue ventrale schématique

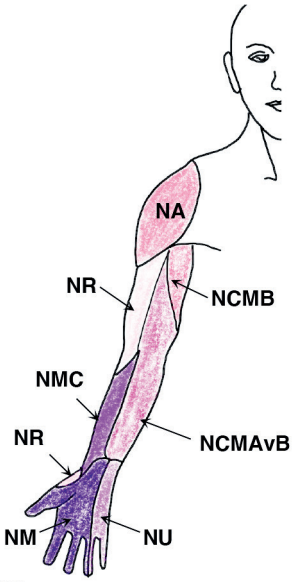

Territoires d'innervation des troncs nerveux issus du plexus brachial

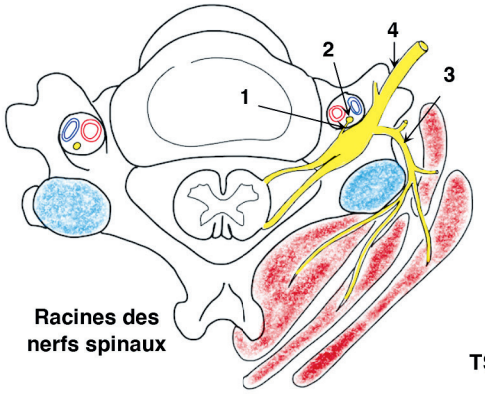

Racines des nerfs spinaux

Projection cutanée du plexus brachial

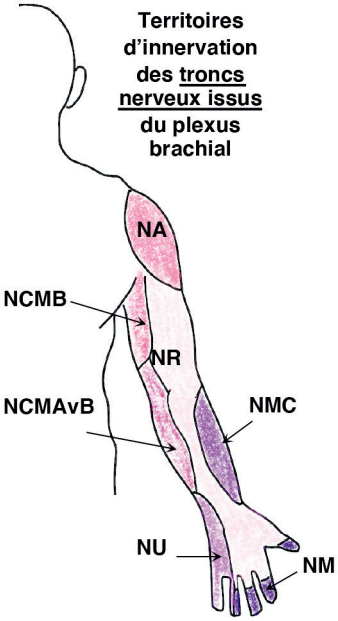

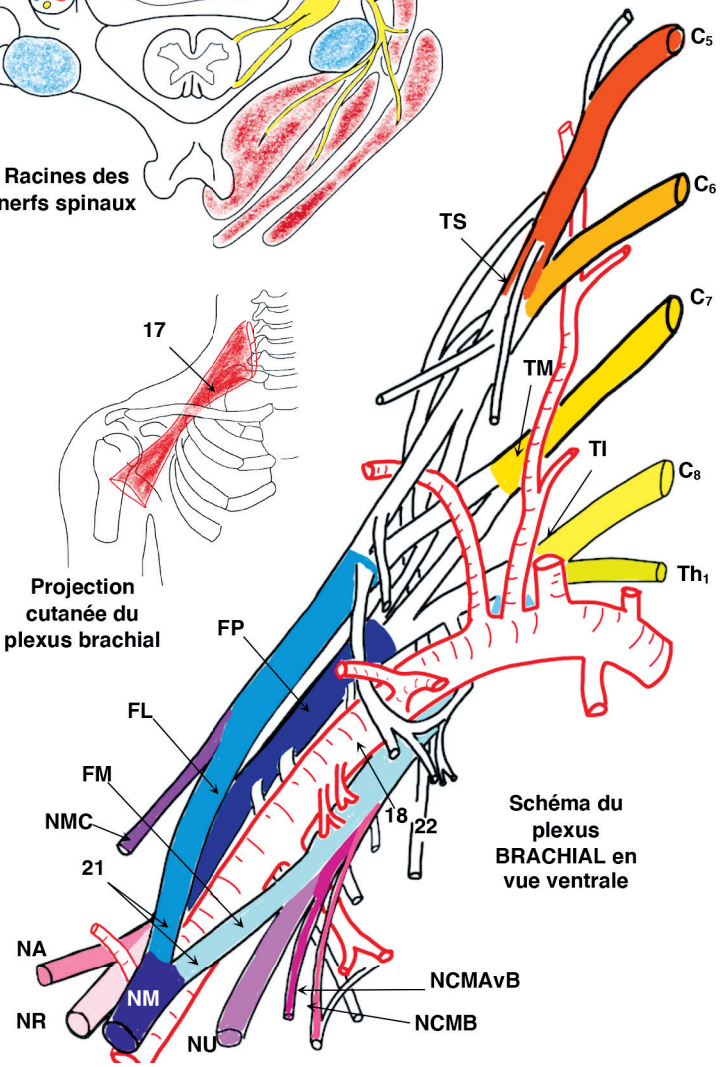

Schéma du plexus BRACHIAL en vue ventrale

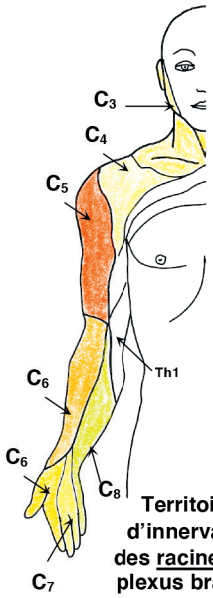

Territoires d'innervation des racines des plexus brachial et cervical

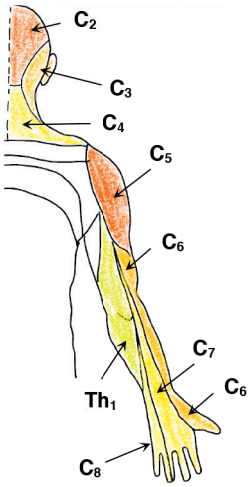

LE NERF SYMPATHIQUE CERVICAL

Il s'agit d'un **cordon nerveux** appliqué contre la **lame pré-vertébrale du fascia cervical** (aponévrose pré-vertébrale), en arrière du paquet vasculo-nerveux du cou. Il comprend **2 ou 3 ganglions** aplatis **réunis par un connectif ou rameau inter-ganglionnaire**. **On ne trouve pas**, comme au niveau du nerf sympathique thoracique ou lombaire, **une disposition métamérique**, c'est-à-dire un ganglion par nerf spinal.

I – ANATOMIE DESCRIPTIVE

- **le ganglion cervical supérieur (1)** : répondant à C2-C3, il est situé dans **l'espace latéro-pharyngien**, mesure **4 cm**, est **ovoïde** et **aplati en forme de noyau de datte**.
- **le ganglion cervical moyen (2)** : il est **petit et inconstant** (50% des cas), de siège variable. Il se projette généralement en C5-C6. Il peut se rapprocher des ganglions sus et sous-jacents et même **s'y intégrer**.
- **le ganglion cervico-thoracique (3)** ou **ganglion stellaire** : de forme très variable, il est tantôt **unique**, **semi-lunaire**, de siège cervical (25% des cas), tantôt **dédoublé par le passage de l'artère vertébrale** (75% des cas) donnant ainsi **le ganglion stellaire** proprement dit et le **ganglion vertébral** (intermédiaire) (supéro-interne) ; tous deux sont reliés par **de nombreux filets nerveux**. Les branches du ganglion cervical supérieur irradient dans tous les sens et lui donnent **un aspect étoilé** (stellaire).

Une anse sub-clavière (4) (anse de Vieussens), souvent **dédoublée**, part du ganglion stellaire, contourne l'artère sub-clavière par-dessous et rejoint soit **le ganglion intermédiaire**, soit **le ganglion moyen** soit **le ganglion supérieur**. C'est un **vestige embryonnaire de la transfixion du cordon sympathique par l'artère sub-clavière qui émigre ensuite en avant en étirant un fragment de la chaîne sympathique**.

II – LES RAPPORTS DU NERF SYMPATHIQUE CERVICAL

La chaîne sympathique cervicale est située **devant les muscles pré-vertébraux** (muscles **long du cou (5)** et **long de la tête (6)**) dans un **dédoublement de leur aponévrose à la partie supérieure** (Ces 2 muscles sont décrits dans le chapitre « charnière cranio-rachidienne »).

La chaine sympathique cervicale est en rapport :

- **En arrière**, avec le **contenu du canal transversaire** (**artère vertébrale (7)**, **veine (8)** et **nerf vertébral (9)**)
- **En avant**, avec le **paquet vasculo-nerveux du cou** : il s'agit des éléments de la région **rétro-stylienne** pour le ganglion cervical supérieur (cf. région rétro-stylienne), des éléments de la **gouttière jugulo-carotidienne** pour le ganglion cervical moyen. Entre le paquet vasculo-nerveux et le ganglion moyen se trouve la **partie horizontale de l'artère thyroïdienne inférieure (10)** (cf. thyroïde). On trouve enfin les éléments de la région du **dôme pleural (11)**, où le ganglion stellaire **(3) engaine comme une bague** l'artère vertébrale **(7)**. Le ganglion est donc dans le **puits vertébro-scalénique** (de Jonnesco)**, en avant du col de la première côte (12) et des nerfs C8 et Th1**. Il est encadré par les **ligaments transverso-pleural** (petit scalène), **vertébro-pleural** et **costo-pleural**. Il est logé dans la **fossette supra et rétro-pleurale** (de Sébileau) et est **longé en dehors** par le **tronc costo-cervical** et la **veine cervicale profonde** (jugulaire postérieure) (voir creux supra-claviculaire).

Il est également en rapport, du côté gauche, avec l'arc **du conduit lymphatique thoracique gauche** et du côté droit avec le **conduit thoracique droit** ou **grande veine lymphatique** (cf. petit creux sus-claviculaire).

III - RAMEAUX COLLATERAUX

Les collatérales du ganglion cervico-thoracique

- **les rameaux vasculaires** : ils sont destinés aux artères sous-clavière, vertébrale (en plus du nerf vertébral) et au tronc thyro-cervical.
- **Les rameaux viscéraux** : **nerf cardiaque inférieur (13)**, des filets pour le dôme pleural et les muscles pré-vertébraux.
- **Les rameaux anastomotiques** : il s'agit des **rameaux communicants gris** (**RCG**) (pour C6, C7, C8 et T1), des rameaux communicants blancs (**RCB**) (pour C8 et T1), des anastomoses avec le ganglion cervical moyen par l'anse sub-clavière **(4)**, des anastomoses avec les nerfs phrénique et vertébral (origine de rameaux communicants profonds pour C5, C6 et C7, parfois C4). Il semble que ces rameaux communicants soient à la fois afférents et efférents, gris et blancs.

Les collatérales du ganglion cervical moyen

On trouve les rameaux communicants gris de C4 et C5, **le nerf cardiaque moyen (14)**, des filets pour **l'artère thyroïdienne inférieure** (anse de Drobnick). On note une origine inconstante de l'anse sub-clavière.

Les collatérales du ganglion cervical supérieur

- **les rameaux vasculaires** : ce sont des **rameaux carotidiens internes (15)** (qui descendent et forment avec les filets issus des **nerfs glosso-pharyngien (IX)** et **vague (X)** le **plexus inter-carotidien sympathique et para-sympathique**). Ce plexus innerve les vaisseaux et le **glomus carotidien** (voir région jugulo-carotidienne) et reçoit de ce dernier (véritable organe sensoriel) avec le sinus carotidien, des renseignements sur l'état de la tension artérielle. L'ensemble de ces filets forme le **nerf cardiaque supérieur (16)** (cardio-régulateur de Hering) (origine de réflexes par les nerfs cardiaques).
- **Les rameaux viscéraux** : ce sont des **rameaux pharyngiens (17)** qui constituent le plexus carotidien et forme, avec les nerfs glosso-pharyngien et vague, les **plexus pharyngiens supérieur et inférieur** (voir aussi pharynx).
- **Les rameaux anastomotiques** : ce sont des **rameaux communicants gris** (C1, C2, C3) formant le **nerf jugulaire (18)** destiné au **ganglion supérieur des nerfs vague (19)** (d'Andersch) et glosso-pharyngien ainsi que des filets anastomotiques directs pour le IX, le XII et le nerf vague. On trouve également le **nerf carotidien interne (15)** qui s'étale rapidement en un plexus péri-carotidien interne et relie le ganglion supérieur aux **ganglions ptérygo-palatin et ciliaire** ainsi qu'aux **nerfs moteurs de l'œil** (III, IV et VI), à **l'hypophyse** et aux **méninges** (voir innervation de l'œil).

III – SYSTEMATISATION DU NERF SYMPATHIQUE CERVICAL

Les neurones végétatifs somato-moteurs (21) (soma = partie périphérique et pariétale du corps), provenant de la corne **intermédio-latérale de la moelle (22) gagnent le ganglion stellaire (3) par les rameaux communicants blancs (RCB)** (rameaux afférents) de **C8 à T1** et par **T2 et T3 en remontant des ganglions thoraciques vers le ganglion stellaire**.

Les rameaux communicants blancs (RCB) (rameaux **afférents** venus de la moelle par les nerfs rachidiens) n'existent qu'au niveau de **C8 et T1** car **il n'y a pas de centre végétatif médullaire et de corne intermédio-latérale au-dessus de C8**. En effet, **les centres du système ortho-sympathique** sont situés dans la moelle au niveau de la corne ventrale sous la forme de 2 colonnes intermédio-médiale et surtout intermédio-latérale. **Entre C8 et L2, la colonne intermédio-latérale forme la « corne latérale » (22)** (cf. moelle épinière et système nerveux végétatif). **Les rameaux communicants gris** (rameaux efférents) semblent exister au-dessus de C8.

L'influx sympathique diffuse et ne correspond **pas à un étage déterminé**. Ces neurones moteurs font **synapse dans le ganglion stellaire** et sont relayés par les **fibres post-ganglionnaires** qui gagnent le soma en formant les **rameaux communicants gris** (rameaux efférents) destinés au **plexus brachial**.

Les neurones empruntant les rameaux communicants gris destinés au membre supérieur **naissent directement du ganglion stellaire pour C6, C7, C8 et T1.** Ils peuvent naitre du ganglion moyen pour C5. Il existe, en plus de ces rameaux communicants superficiels, des **rameaux communicants profonds** qui remontent dans le nerf vertébral jusqu'à C4, C5, C6 et C7.

Les rameaux communicants gris destinés au plexus cervical naissent du ganglion cervical supérieur pour C1, C2 et C3, du ganglion cervical moyen, du nerf vertébral ou d'un ganglion accessoire de l'artère cervicale ascendante pour C4.

Les neurones viscéro-moteurs gagnent le ganglion stellaire par la **même voie (23)**. **Ils font synapse avec les cellules situées dans les 3 ganglions et sont à l'origine de filets nerveux** qui, par définition, sont des **nerfs splanchniques (13, 14, 17, 24).**

LE NERF SYMPATHIQUE CERVICAL

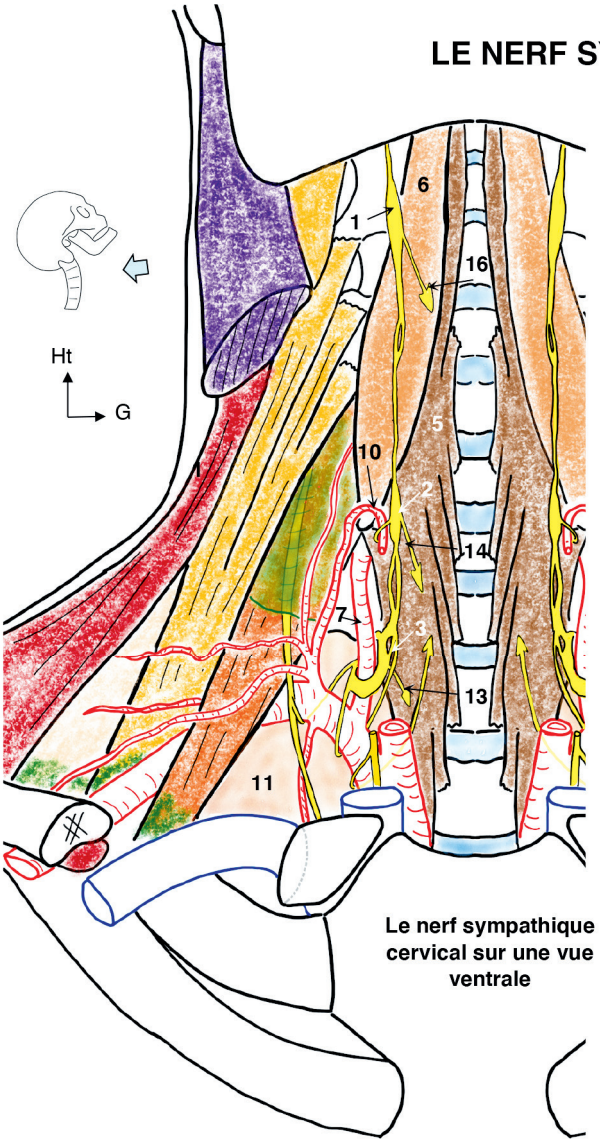

Le nerf sympathique cervical sur une vue ventrale

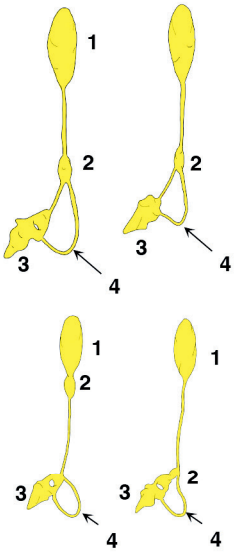

Les différentes types de chaines cervicales en vue latérale droite

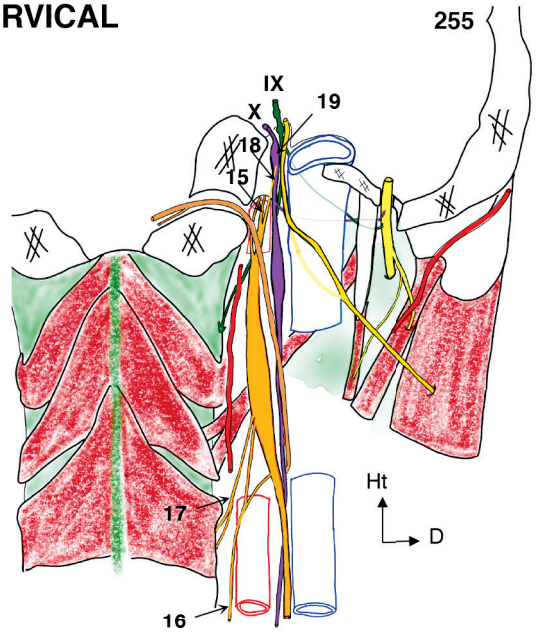

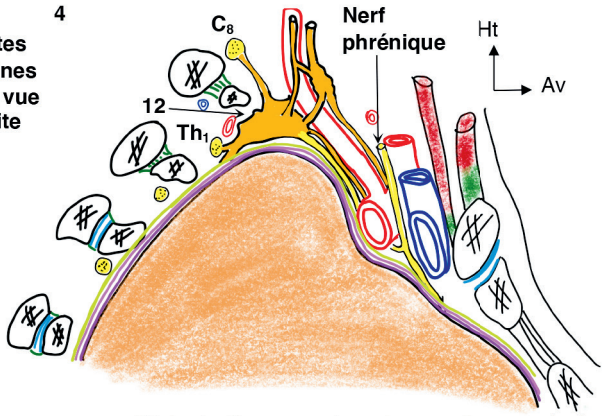

Coupe para-sagittale droite passant par le ganglion cervical inférieur

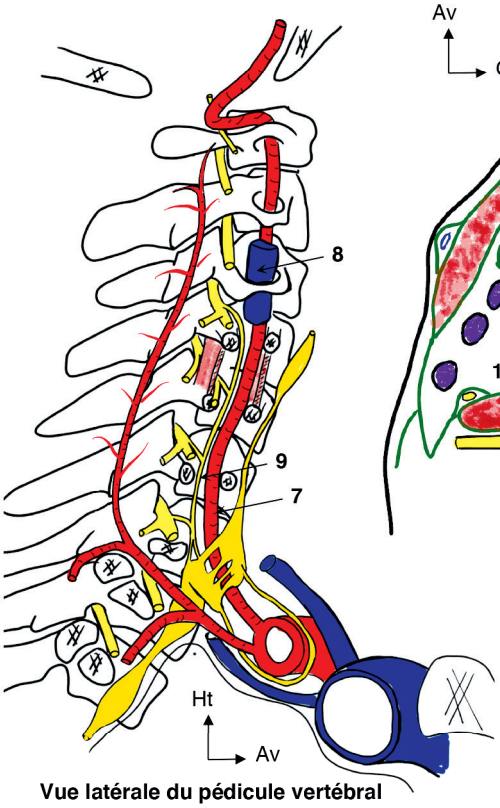

Vue latérale du pédicule vertébral

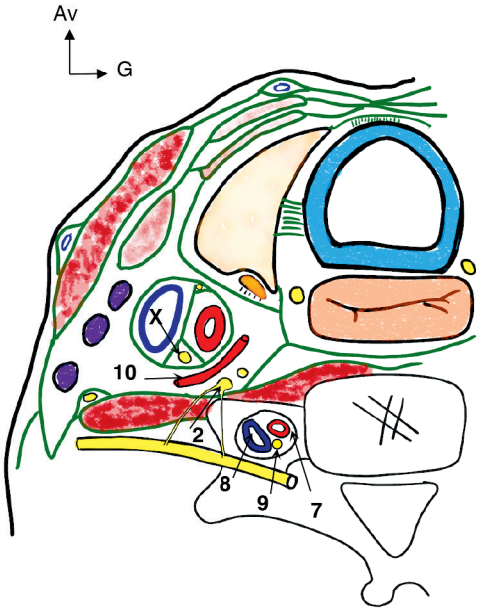

Coupe horizontale en C6

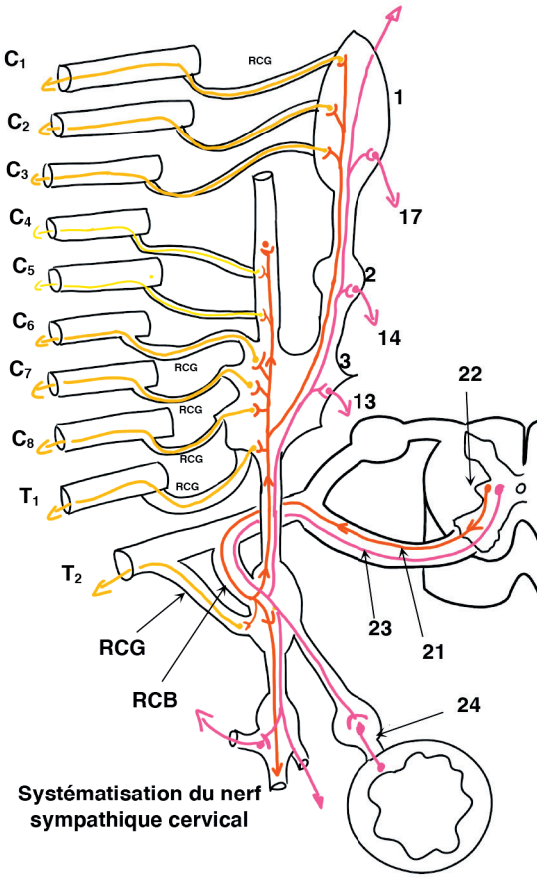

Systématisation du nerf sympathique cervical