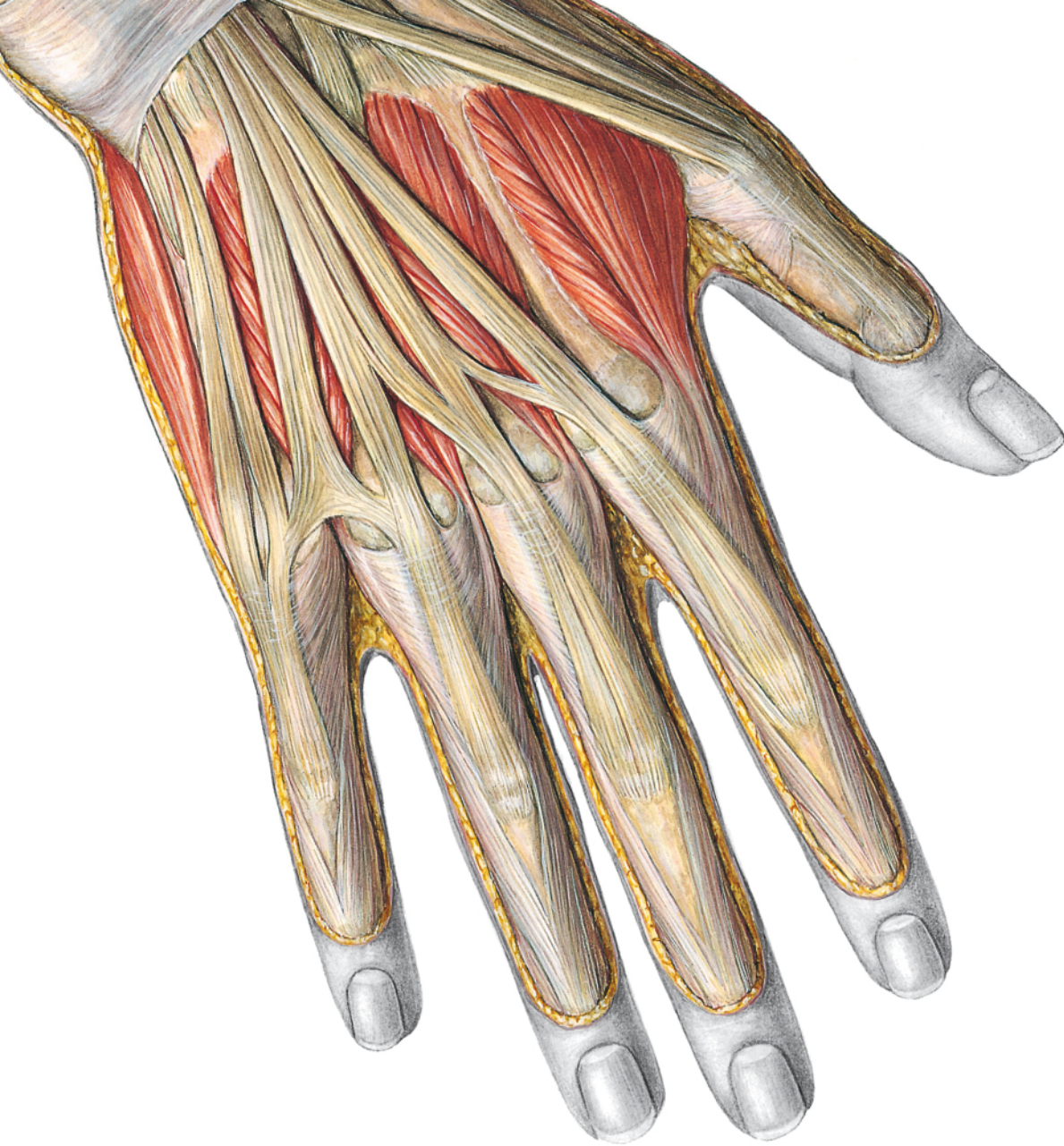

# Sobotta

Atlas d'anatomie humaine

**Anatomie générale et appareil locomoteur**

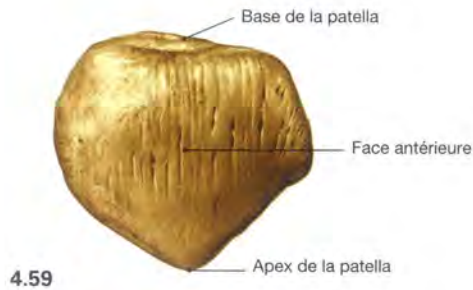
Coordonné par F. Paulsen et J. Waschke

Médecine Sciences  
Publications

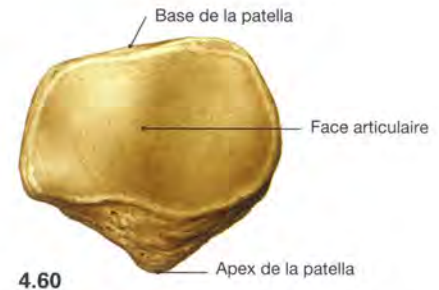
*Lavoisier*

6<sup>e</sup> édition française – Traduction de la 23<sup>e</sup> édition allemande

## Articulation du genou



4.59

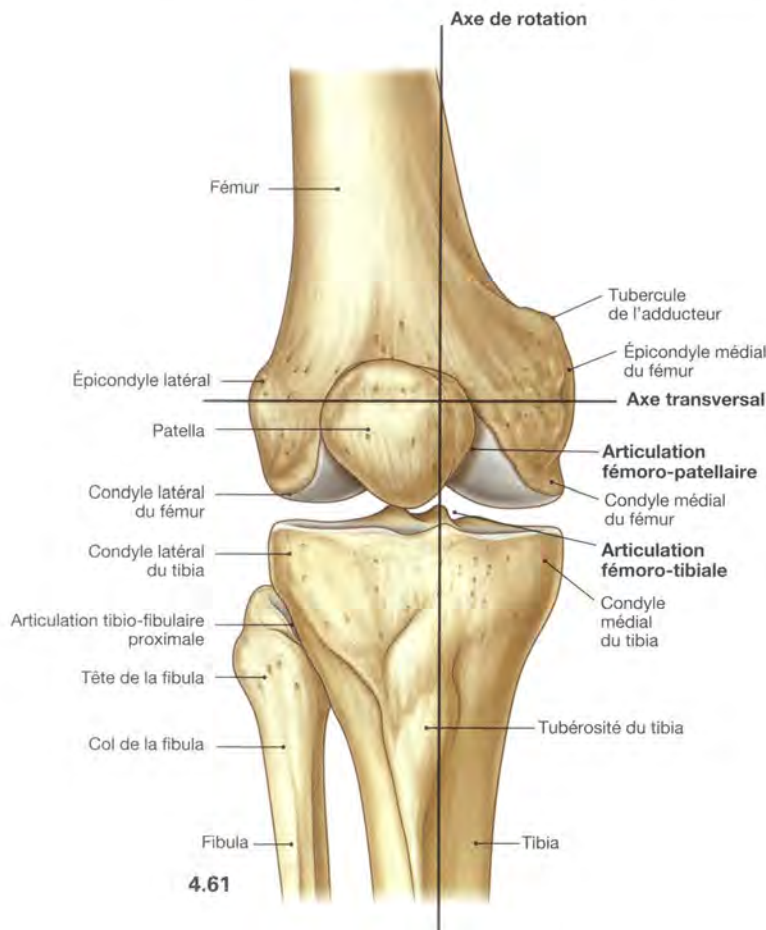


4.60

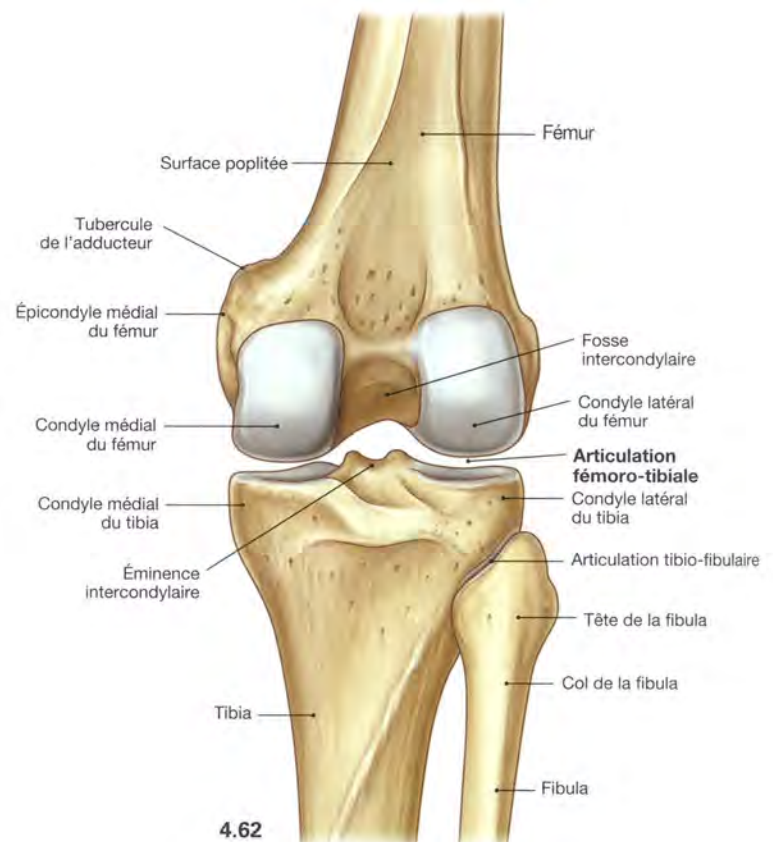
**Fig. 4.59 et 4.60 Patella, droite** : vues ventrale (→ Fig. 4.59) et dorsale (→ Fig. 4.60).

La patella est un **os sésamoïde** situé dans le tendon du muscle quadriceps fémoral. Elle sert de **d'hypomochlion** (point d'appui d'un levier),

car elle infléchit le trajet du tendon entre l'extrémité distale du fémur et la tubérosité du tibia. Elle augmente le bras de levier virtuel du muscle et accroît son couple de rotation.



4.61



4.62

**Fig. 4.61 et 4.62 Articulation du genou, droit** : vues ventrale (→ Fig. 4.61) et dorsale (→ Fig. 4.62) [10].

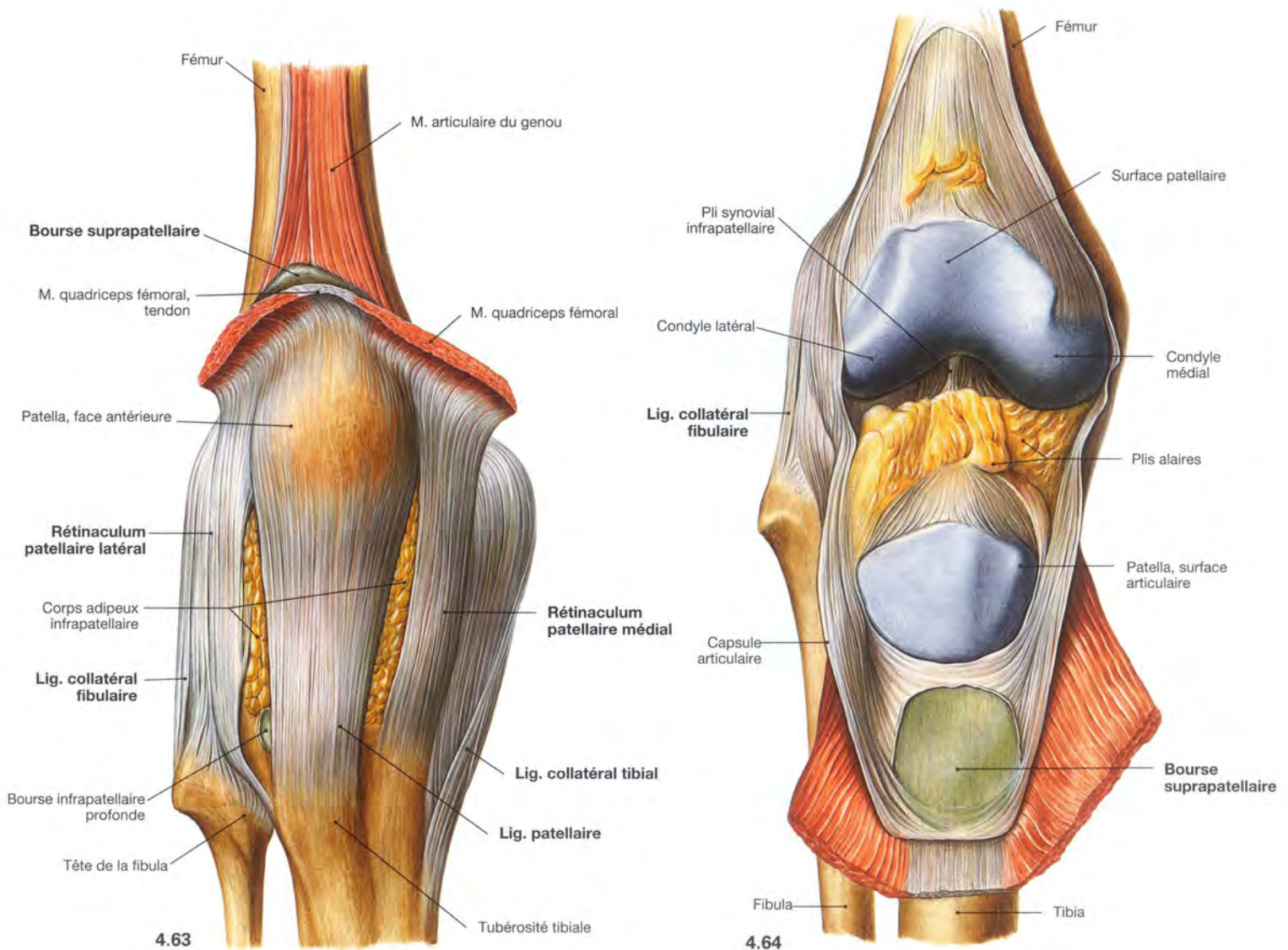
Le fémur s'articule avec le tibia (**articulation fémoro-tibiale**) et avec la patella (**articulation fémoro-patellaire** ; Fig. 4.209) au niveau du genou. Tous les os sont entourés par une même capsule. Au niveau de l'articulation fémoro-tibiale, chaque condyle du fémur forme une surface articulaire ellipsoïde et la surface articulaire supérieure des deux condyles du tibia, une cavité glénoïde. L'articulation du genou est une

**articulation bi-condyloire**, qui fonctionne comme une **articulation à charnière trochoïde** (trochoginglyme) et possède deux degrés de liberté. L'axe transversal momentané de mouvement pour l'**extension** et la **flexion** passe au travers du centre de rotation des condyles du fémur. L'axe longitudinal des mouvements de rotation est excentré et passe au travers du tubercule intercondyloire médial. Pour l'amplitude des mouvements du genou, → p. 276.

## Clinique

En dehors de la hanche, le poids du corps est surtout transmis au genou. L'usure du genou (**gonarthrose**) est très fréquente et nécessite souvent un remplacement prothétique. Comme l'articulation du genou n'est pas bien protégée par des muscles, les  **blessures des ligaments** et des **ménisques** sont fréquents. Ils peuvent être traités en partie de façon mini-invasive (**arthroscopie**), ce qui implique une

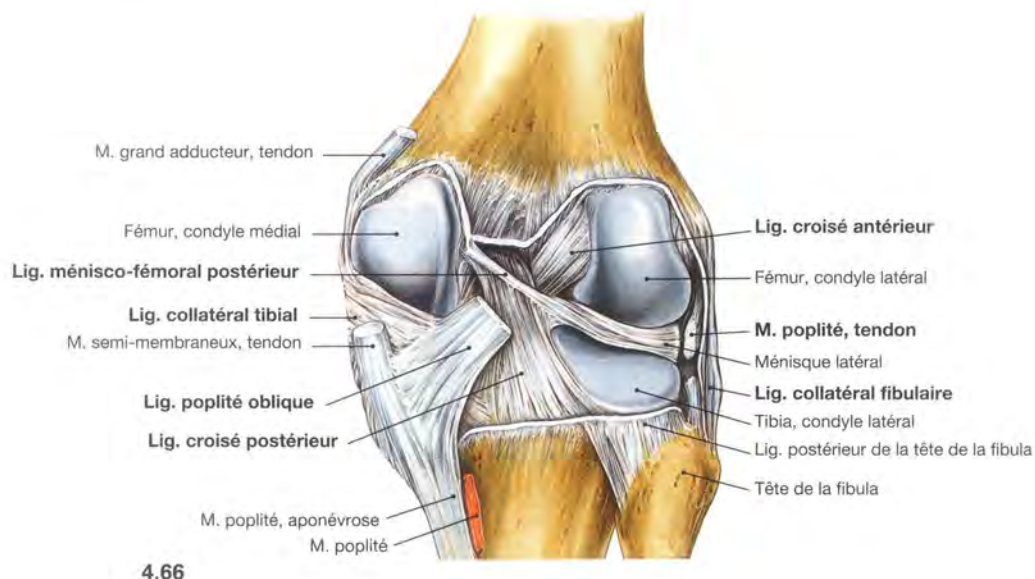
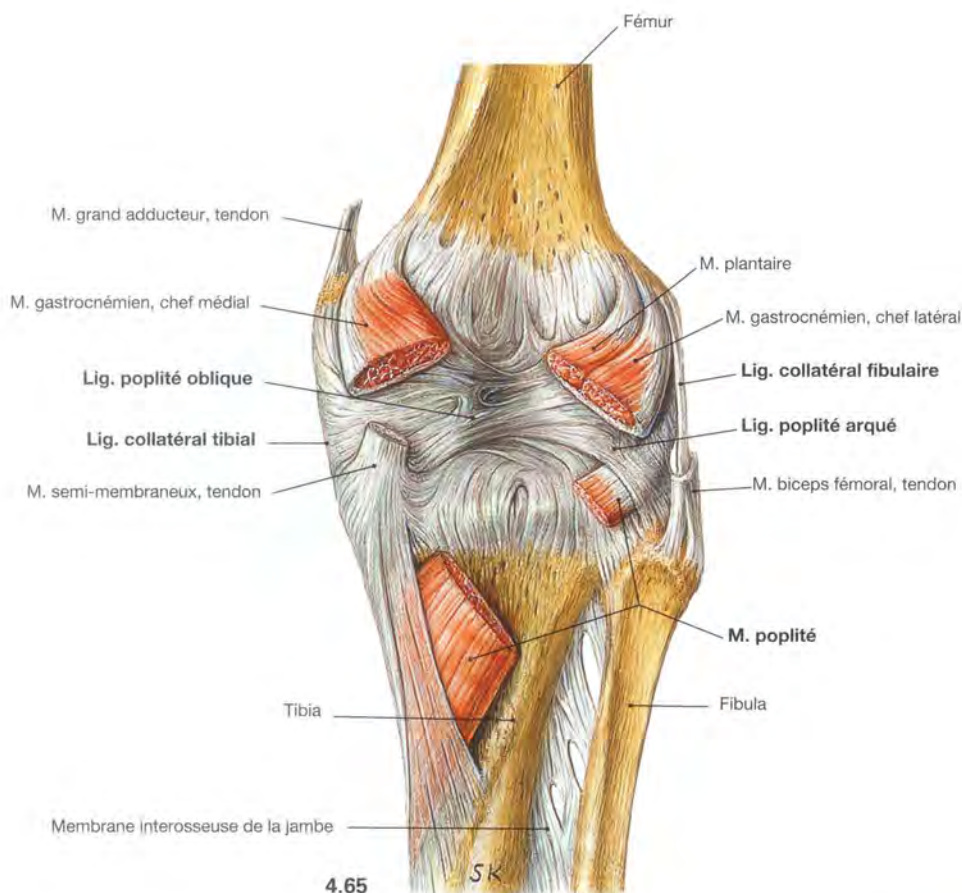
bonne connaissance de l'anatomie. Les malformations de la **patella** ou de la surface patellaire du fémur peuvent être à l'origine de **luxations** récidivantes. En plus du training du muscle vaste médial ou latéral, un geste chirurgical est parfois nécessaire avec capsuloraphie ou transfert du ligament patellaire.



**Fig. 4.63 et 4.64** Articulation du genou, droit, capsule artulaire fermée (→ Fig. 4.63) et capsule artulaire ouverte (→ Fig. 4.64) : vue ventrale.  
 L'appareil ligamentaire du genou se compose de **ligaments extrinsèques**, qui renforcent l'articulation, et de **ligaments intrinsèques** situés dans la capsule artulaire. Les ligaments extrinsèques représentés ici en avant sont : le **ligament patellaire**, expansion du tendon du muscle quadriceps, et les **rétinaculums patellaires médial et latéral**, formés chacun d'un faisceau longitudinal superficiel et d'un faisceau profond transverse, et considérés également comme une partie du ten-

don terminal du muscle quadriceps (muscles vastes médial et latéral). Les **ligaments collatéraux tibial et fibulaire** sont situés médialement et latéralement, et se terminent sur les os de la jambe. La capsule artulaire s'insère à faible distance des surfaces articulaires. Entre la capsule fibreuse et la capsule synoviale, le corps adipeux infrapatellaire (corps de Hoffa) est en avant, au-dessus d'un pli, le pli synovial infrapatellaire uni au ligament croisé antérieur et bordé latéralement par les plis alaires. Le genou contient plusieurs **bourses synoviales**, qui communiquent en partie avec la capsule artulaire, comme la bourse suprapatellaire visible ici.

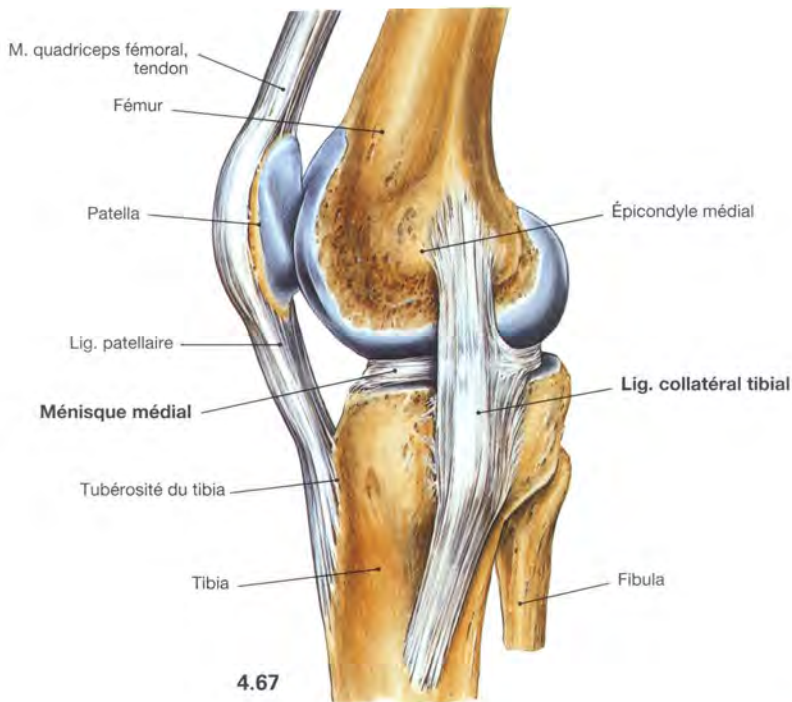
## Articulation du genou



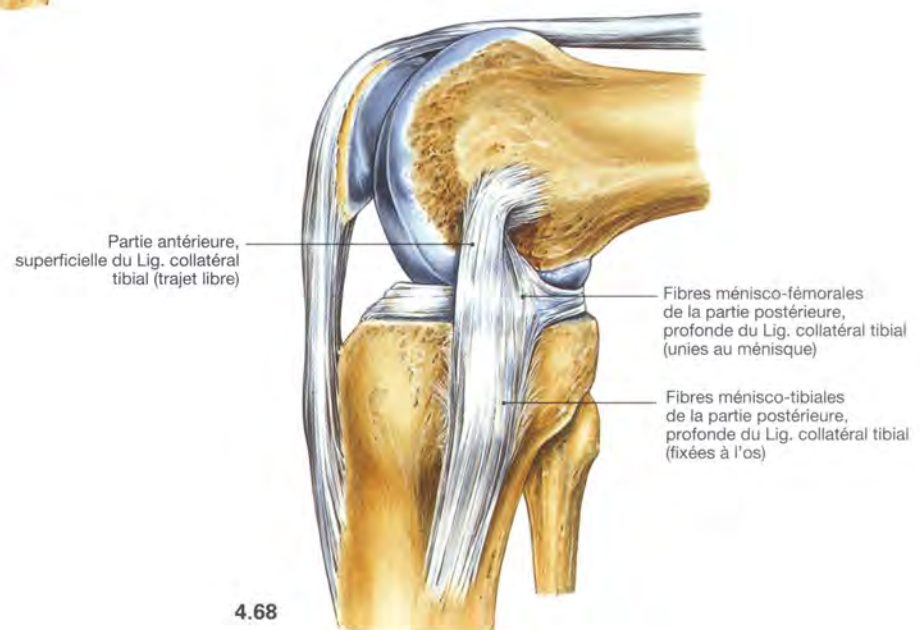**Fig. 4.65 et 4.66** Articulation du genou, droit, capsule articulaire fermée (→ Fig. 4.65) et capsule articulaire ouverte (→ Fig. 4.66) : vue dorsale.

D'autres **ligaments extrinsèques** renforçant la capsule articulaire sont situés à la face dorsale de l'articulation du genou. Le **ligament poplité oblique** s'étend du condyle latéral du fémur en direction médiale et inférieure alors que le **ligament poplité arqué** a un trajet inverse et surcroise le muscle poplité. Le **ligament collatéral tibial** est le seul des deux ligaments collatéraux à s'unir à la capsule articulaire. Le **ligament collatéral fibulaire** n'a pas de relations avec la capsule, mais en est séparé par

le tendon d'origine du muscle poplité. Après ouverture de la capsule articulaire, on peut voir différents **ligament intrinsèques**. Le **ligament croisé antérieur** s'étend de la face interne du condyle fémoral latéral vers l'avant jusqu'à l'aire intercondyloire antérieure du tibia. À l'opposé, le **ligament croisé postérieur** s'étend de la face interne du condyle fémoral médial à l'aire intercondyloire postérieure du tibia. Le **ligament ménisco-fémoral antérieur** (non visible ici) et le **ligament ménisco-fémoral postérieur** unissent la corne postérieure du ménisque latéral en avant et en arrière du ligament croisé postérieur au condyle médial et renforcent ainsi la fonction du ligament croisé postérieur.



4.67



4.68

**Fig. 4.67 et 4.68 Ligament collatéral tibial, en extension (→ Fig. 4.67) et en flexion (→ Fig. 4.68) : vue médiale.**

Seules les fibres postérieures du **ligament collatéral tibial** sont unies au ménisque médial. Lors de la flexion, il se produit une torsion de ce ligament, de sorte que le ménisque reste fixé dans sa position. À l'opposé, le **ligament collatéral fibulaire** n'est pas uni au ménisque

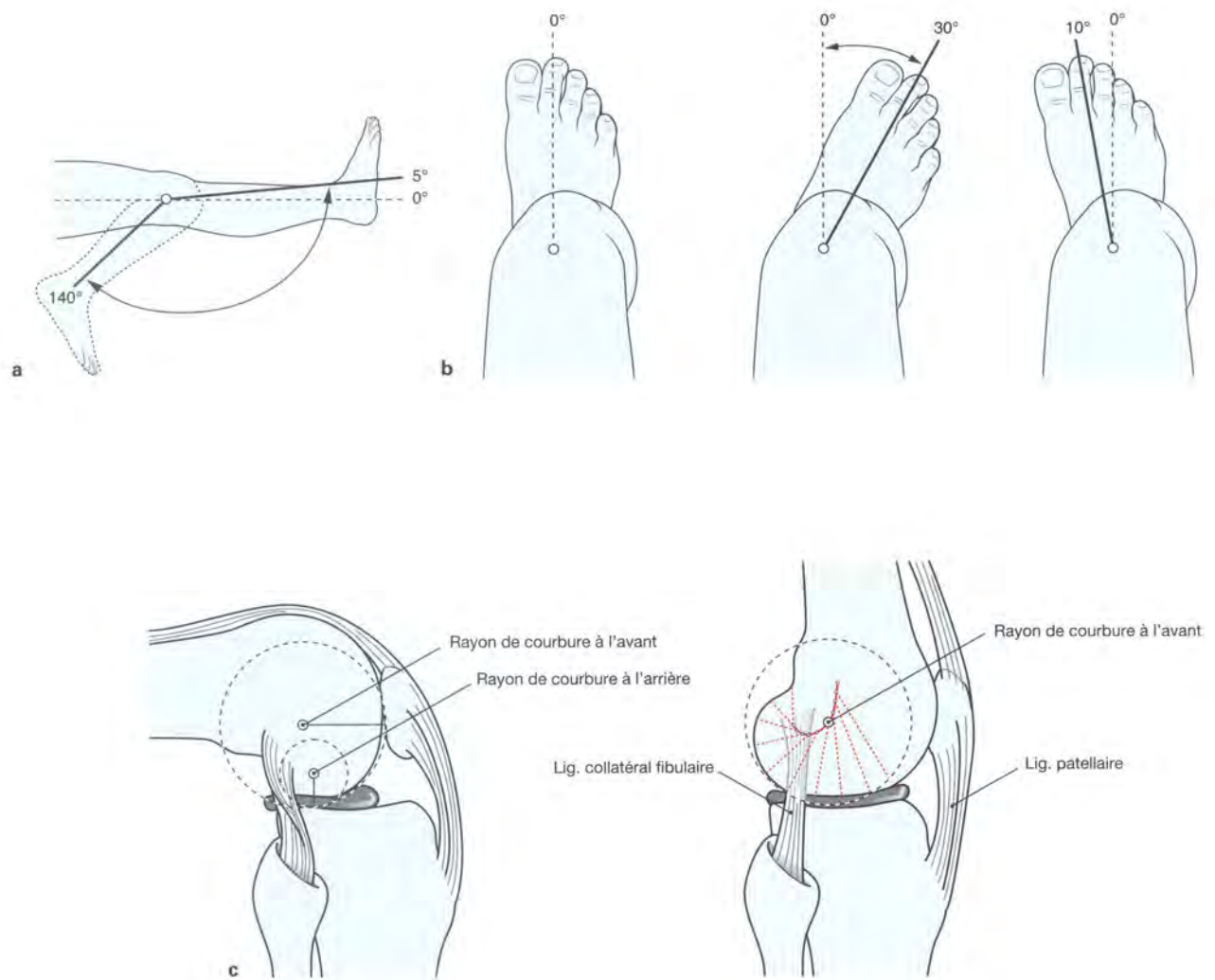
latéral. Sur un genou en extension, les ligaments latéraux sont tendus compte tenu du plus grand rayon de courbure antérieur des condyles fémoraux. Dans cette position, aucune rotation n'est possible. En flexion, les ligaments sont relâchés, parce que les condyles du fémur ont un plus petit rayon de courbure en arrière ; les mouvements de rotation sont alors possibles.

## Clinique

Les ligaments collatéraux stabilisent le genou médialement et latéralement. Le ligament collatéral médial (clin. : **ligament latéral interne, LLI**) stabilise contre l'**abduction**, le ligament collatéral latéral (clin. : **ligament latéral externe, LLE**) stabilise contre l'**adduction**.

Une blessure du ligament (rupture du ligament) entraîne une laxité. Ce phénomène est utilisé dans l'examen physique pour évaluer les lésions des ligaments collatéraux.

## Articulation du genou



**Fig. 4.69 a à c Amplitude des mouvements de l'articulation du genou** (c, d'après [1]).

L'articulation du genou est une **articulation bicondyloïde** qui se comporte fonctionnellement comme une **articulation à charnière trochoïde** (trochoginglyme) et a deux degrés de liberté. L'axe transversal des mouvements pour l'**extension** et pour la **flexion** traverse le centre de rotation des condyles fémoraux (c). L'axe longitudinal de **rotation** est excentré et passe par le tubercule intercondyloïde médial du tibia. Compte tenu du faible rayon de courbure postérieur des condyles du fémur, l'axe transversal ne garde pas une position constante mais suit lors de la flexion une courbure arciforme, dirigée vers le haut et vers l'arrière (c). La flexion correspond à un mouvement de roulement et de glissement au cours duquel, les condyles roulent vers l'arrière jusqu'à 20° puis à partir de cette position glissent. La forme des condyles médial et latéral du fémur et du tibia n'étant pas la même, le condyle latéral du fémur roule principalement (comme une chaise à bascule), tandis que le condyle médial tourne sur place (comme une articulation sphéroïde). Le fémur tourne alors légèrement vers le dehors. À la phase terminale de

l'extension, il existe une tension du ligament croisé antérieur avec une inévitable rotation externe de 5°-10°, durant laquelle le condyle médial du fémur perd même le contact avec le ménisque médial.

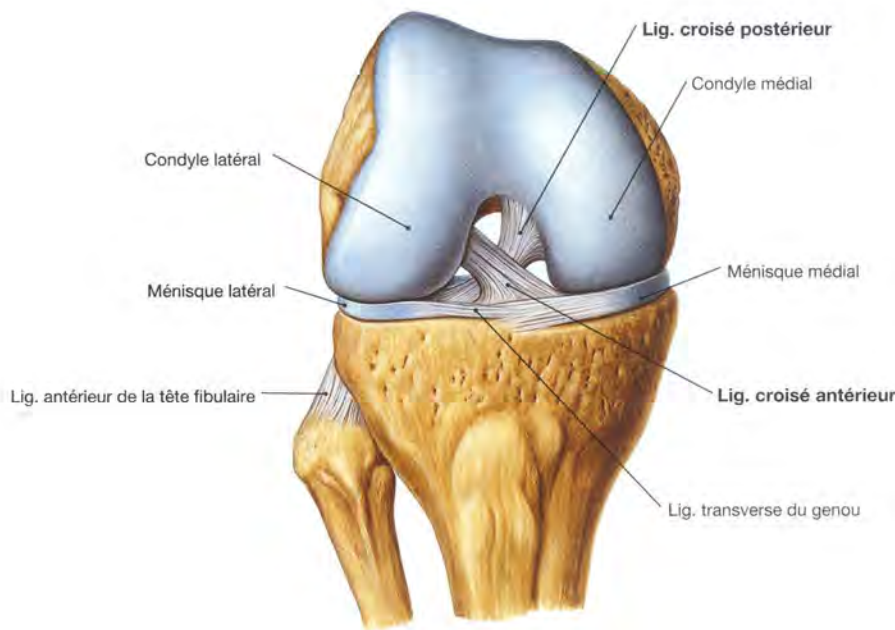
L'amplitude de la flexion active (jusqu'à 120°) peut, sur un genou fléchi, atteindre jusqu'à 140° par étirement des muscles ischio-jambiers (a). L'amplitude de la flexion passive peut atteindre jusqu'à 160° et est finalement limitée par l'inhibition des tissus mous. L'amplitude de l'extension passive depuis la position zéro, peut être de 5°-10°. Une rotation ne peut être effectuée que sur un genou fléchi, car en extension, les ligaments collatéraux sont tendus et empêchent la rotation (b). L'amplitude de la rotation externe est plus importante que la rotation interne car les ligaments croisés s'enroulent l'un autour de l'autre lors de la rotation interne. L'abduction et l'adduction sont presque complètement empêchées par les puissants ligaments collatéraux.

**Amplitudes des mouvements :**

**a** Extension-Flexion : 5°-0°-140°.

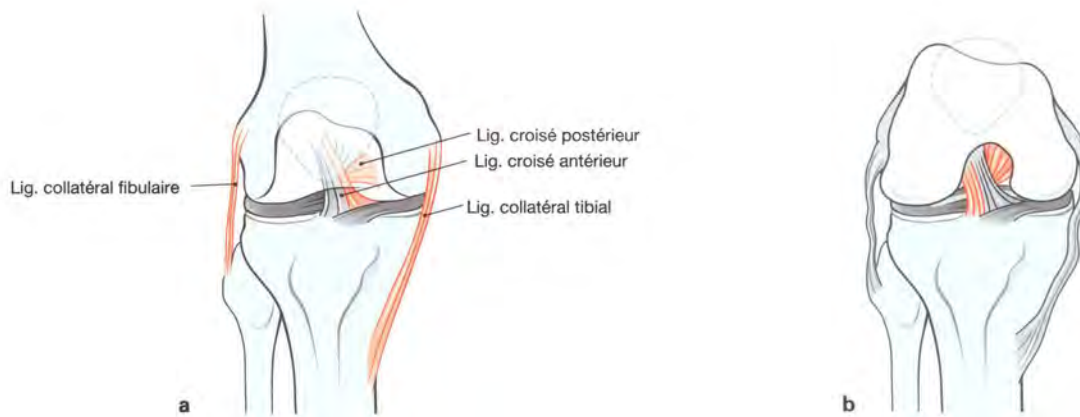
**b** Rotation externe-Rotation interne : 30°-0°-10°.

Ligaments croisés



**Fig. 4.70 Articulation du genou, droit, en flexion à 90° :** vue ventrale, après ablation de la capsule articulaire et des ligaments collatéraux. Les ligaments intrinsèques les plus importants sont les deux ligaments croisés. Le **ligament croisé antérieur** s'étend vers l'avant, de la face interne du condyle latéral à l'aire intercondyloïde antérieure du tibia (d'en

arrière et en dehors vers en bas et en avant). A l'opposé, le **ligament croisé postérieur** est tendu de la face interne du condyle médial du fémur à l'aire intercondyloïde postérieure du tibia (d'en haut en avant et en dedans vers en bas et en arrière). Les ligaments croisés sont situés à l'intérieur de la capsule fibreuse (intra-articulaires) mais à l'extérieur de la capsule synoviale et sont donc **extrasynoviaux**.



**Fig. 4.71 a et b Stabilisation de l'articulation du genou, droit, par les ligaments collatéraux et les ligaments croisés en extension (a) et en flexion (b) :** vue ventrale. Les ligaments croisés forment avec les ligaments collatéraux une unité fonctionnelle. Les ligaments collatéraux sont uniquement tendus lors

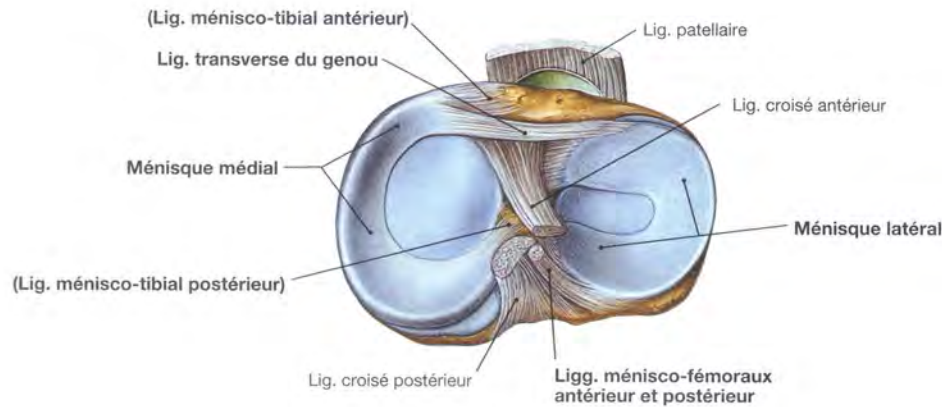
de l'extension et dans cette position, ils stabilisent le genou contre les mouvements de rotation et d'abduction/adduction. Au contraire, une partie des ligaments croisés est tendue quelque soit la position : en extension, la partie médiale, et en flexion, la partie latérale.

**Clinique**

Une **blessure des ligaments croisés** se manifeste par un mouvement de tiroir de la jambe sur la cuisse dans le plan sagittal : antérieur (« **tiroir antérieur** ») pour une blessure du ligament croisé antérieur (clin. : LCA), et postérieur (« **tiroir postérieur** ») pour une

blessure du ligament croisé postérieur (clin. : LCP). Il est recherché sur un patient allongé, l'examineur maintient le pied sous le genou fléchi à 90° et tire la jambe vers l'avant ou la pousse vers l'arrière.

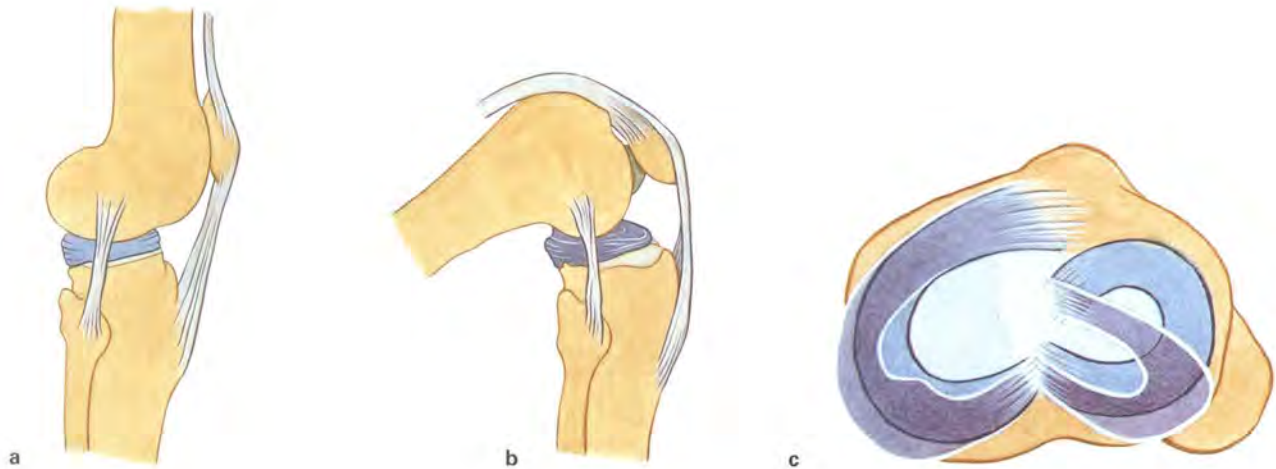
## Ménisques



**Fig. 4.72 Ménisques de l'articulation du genou, droit :** vue crâniale.

Les deux ménisques ont pratiquement une forme de « C » et sont cunéiformes en coupe transversale. Le **ménisque médial** est plus grand et s'insère dans chaque aire intercondyalaire du tibia en passant au-dessus des **ligaments ménisco-tibiaux antérieur et postérieur**. En outre, le ménisque médial est fixé au ligament collatéral tibial. Le **ménisque latéral** est fixé au condyle médial du fémur par les **liga-**

**ments ménisco-fémoraux antérieur et postérieur** mais il n'est pas fixé au ligament collatéral fibulaire car il en est séparé par le tendon du muscle poplité (→ Fig. 4.77). Sa corne postérieure flexible est indirectement reliée au tibia via le muscle poplité. Les deux ménisques sont unis en avant par le **ligament transverse du genou**. Le condyle latéral a donc une amplitude de mouvement plus importante lors de la flexion. Les deux ménisques se composent en dedans de cartilage fibreux et en dehors de tissu conjonctif serré.

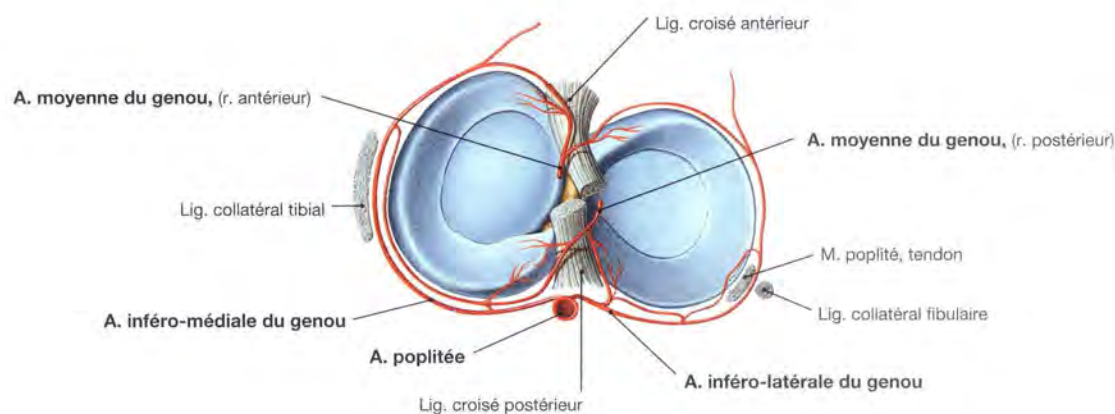


**Fig. 4.73 a à c Déplacement des ménisques lors de la flexion.**

Lors de la flexion, les deux ménisques sont repoussés vers l'arrière sur les bords des condyles du tibia. La mobilité du ménisque latéral est plus importante compte tenu de sa faible fixation.

**a** Position d'extension  
**b, c** Position de flexion

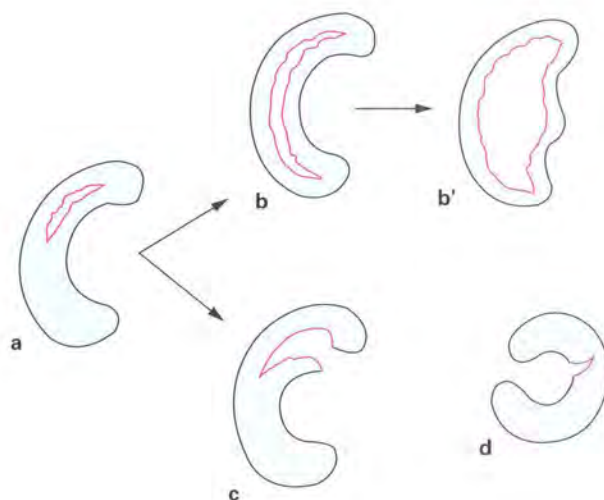




**Fig. 4.74** Vascularisation artérielle des ménisques, à droite : vue crâniale.

Les **parties externes** sont vascularisées par un **réseau vasculaire périméniscal** venant des artères inféro-médiales et inféro-latérales du

genou et de l'artère moyenne du genou (branche de l'**artère poplitée**). Les **parties internes** ne sont pas vascularisées et sont nourries par diffusion à partir du **liquide synovial**.



**Fig. 4.75 a à d** Stades de développement des fissures du ménisque [4].

**a** Formation d'une fissure longitudinale.  
**b** Extension d'une fissure de la corne postérieure à la corne antérieure et déplacement dans l'articulation (= déchirure en anse de seau, b') ou

**c** Fissures transversales supplémentaires (le plus souvent arrachement de la corne antérieure ou postérieure).

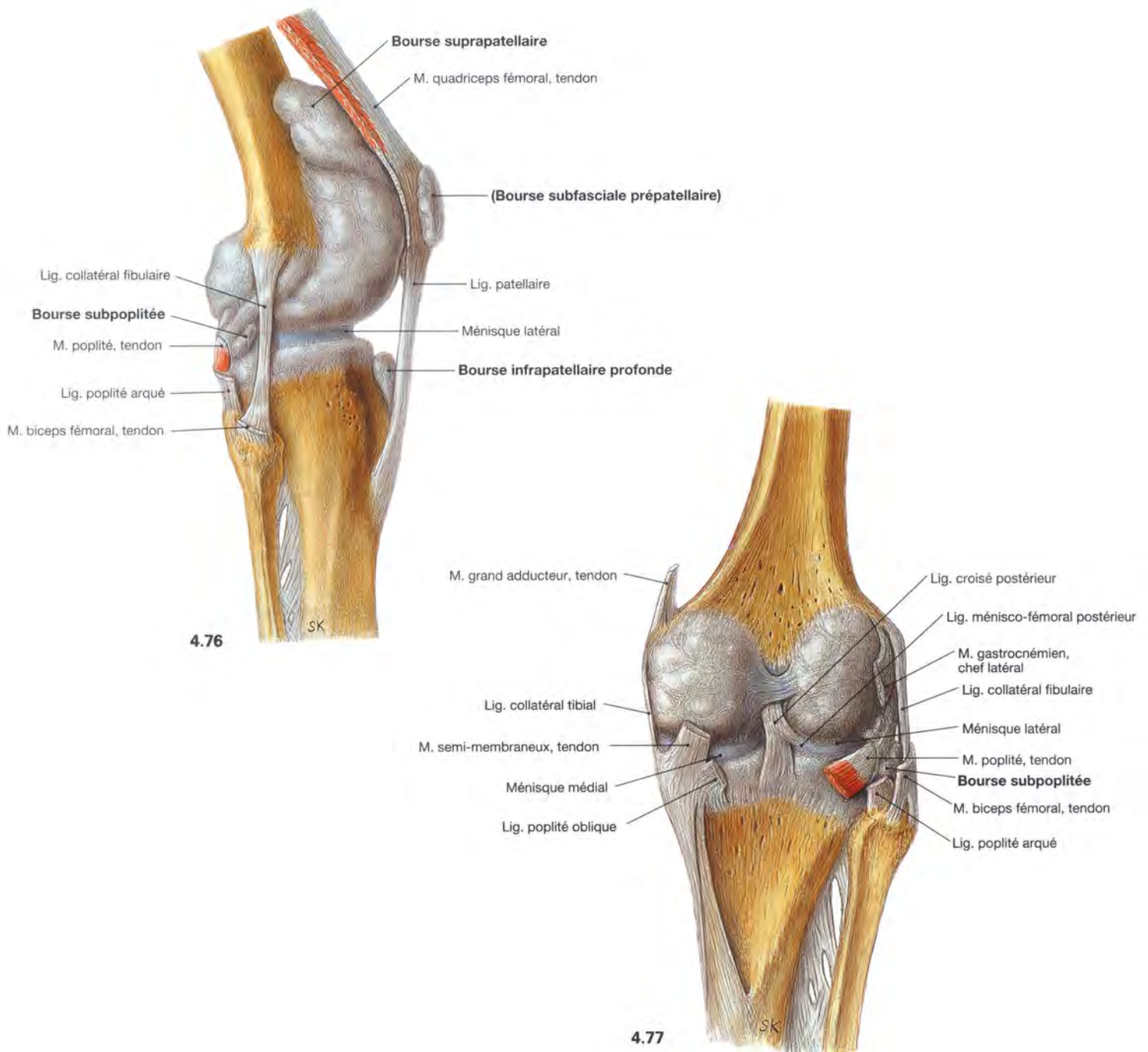
**d** Fissure transversale, le plus souvent au niveau du ménisque latéral en forme de « C ».

## Clinique

Les **traumatismes des ménisques** sont fréquents. Ils touchent le plus souvent le **ménisque médial** à cause de sa forte fixation sur l'os et sur la capsule articulaire. Les blessures aiguës se produisent durant les mouvements brusques de rotation du genou en charge et conduisent à une limitation douloureuse de l'extension active et passive. Les remaniements chroniques dégénératifs sont souvent

consécutifs à des malpositions. Lorsque les traumatismes touchent les parties bien vascularisées des bords des ménisques, une guérison spontanée est possible. En cas de rupture de la partie interne, une ablation chirurgicale sous arthroscopie est nécessaire afin de restaurer la mobilité. L'arthrose du genou (**gonarthrose**) est fréquente dans les suites.

## Articulation du genou



**Fig. 4.76 et 4.77 Articulation du genou, droit, avec les bourses synoviales** : vues latérale (→ Fig. 4.76) et dorsale (→ Fig. 4.77), la cavité articulaire est injectée de plastique. L'articulation du genou est entourée par des **bourses synoviales** (jusqu'à 30). Certaines bourses communiquent avec la capsule articulaire, comme la bourse suprapatellaire (en haut et en avant) sous le tendon quadriceps ou la bourse subpoplitée (en arrière et en bas) sous

le muscle poplité. D'autres bourses sont situées aux points de pression maximum (comme par exemple lorsque l'on s'agenouille) : bourse prépatellaire ou bourse infrapatellaire ; ou elles se trouvent à l'origine ou à l'insertion des tendons en tant que coulisses ; bourse du muscle semi-membraneux ou bourse subtendineuse des muscles gastrocnémiens médial et latéral (les deux ne sont pas représentés).

### Clinique

Lors de fortes contraintes mécaniques (activités à genoux), une inflammation de bourses peut survenir (**bursite**). Dans les maladies rhumatologiques (comme par exemple la polyarthrite rhumatoïde), les épanchements articulaires inflammatoires chroniques peuvent conduire à des évaginations et à des fusions de bourses, qui appa-

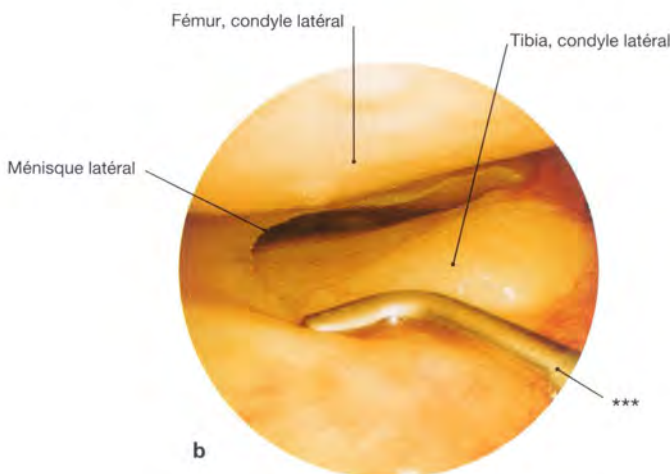
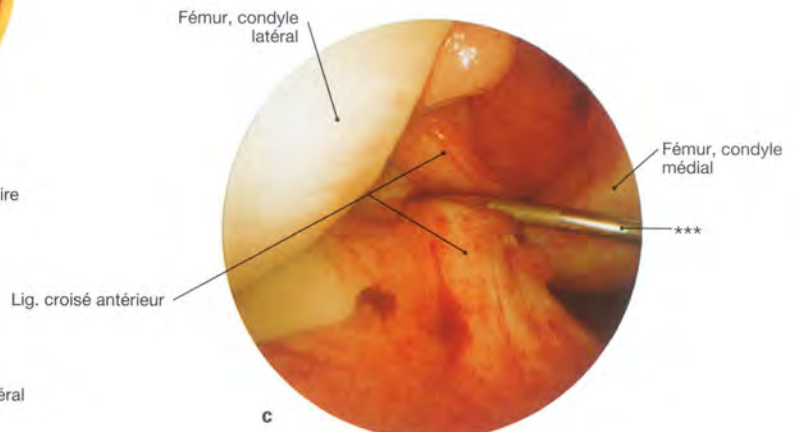
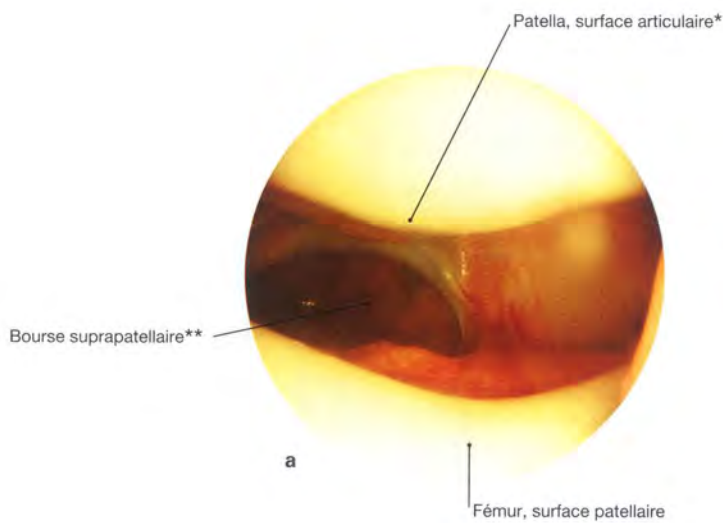
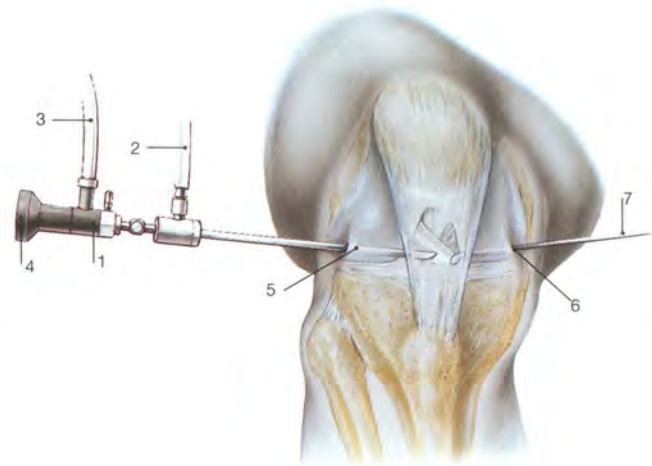
raissent alors comme des processus expansifs dans la fosse poplitée. Une telle fusion de la bourse du muscle semi-membraneux avec la bourse subtendineuse du muscle gastrocnémien médial est décrite comme kyste de Baker (**kyste poplité**).

Articulation du genou, arthroscopie

**Fig. 4.78 Arthroscopie de l'articulation du genou.**

L'arthroscopie est un moyen mini-invasif pour visualiser la cavité articulaire du genou, examiner les structures de l'articulation et faire des interventions mineures.

- 1 Arthroscope
- 2 Pour injecter ou vidanger le liquide de lavage
- 3 Source de lumière froide
- 4 Oculaire ou système vidéo
- 5 Accès antéro-latéral
- 6 Accès antéro-médial
- 7 Instrument complémentaire



**Fig. 4.79 a à c Articulation du genou, droit : arthroscopie.**

- a Vue distale dans l'articulation fémoro-patellaire.
- b Vue médiale du bord interne du ménisque latéral.
- c Vue antéro-latérale du ligament croisé antérieur.

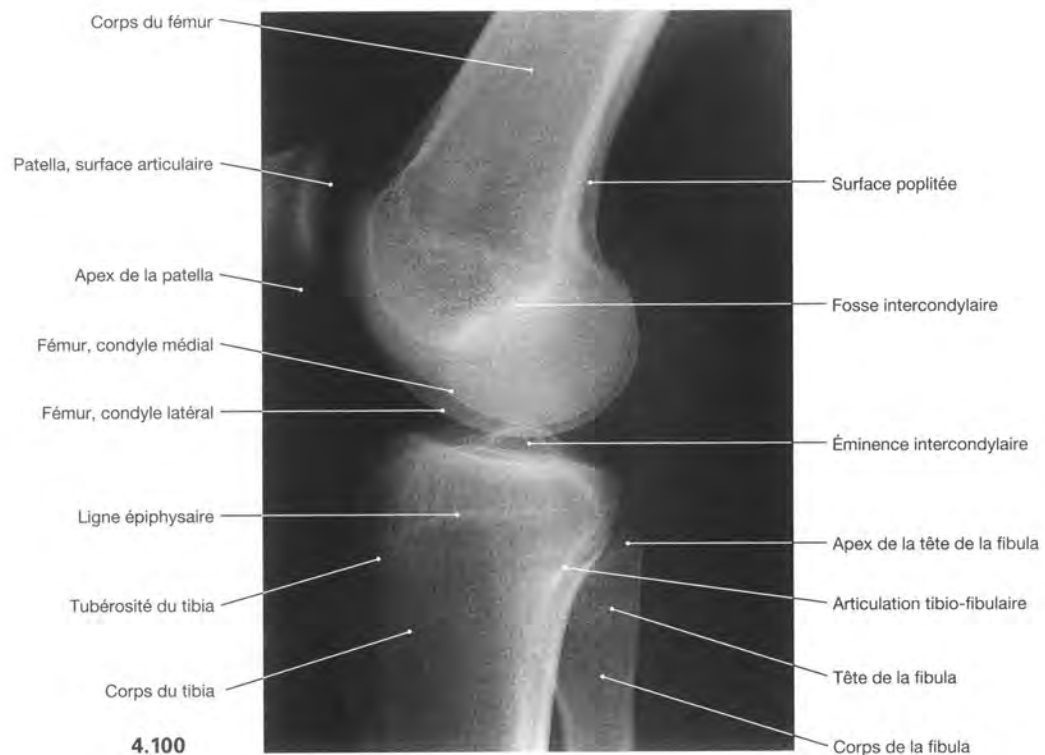
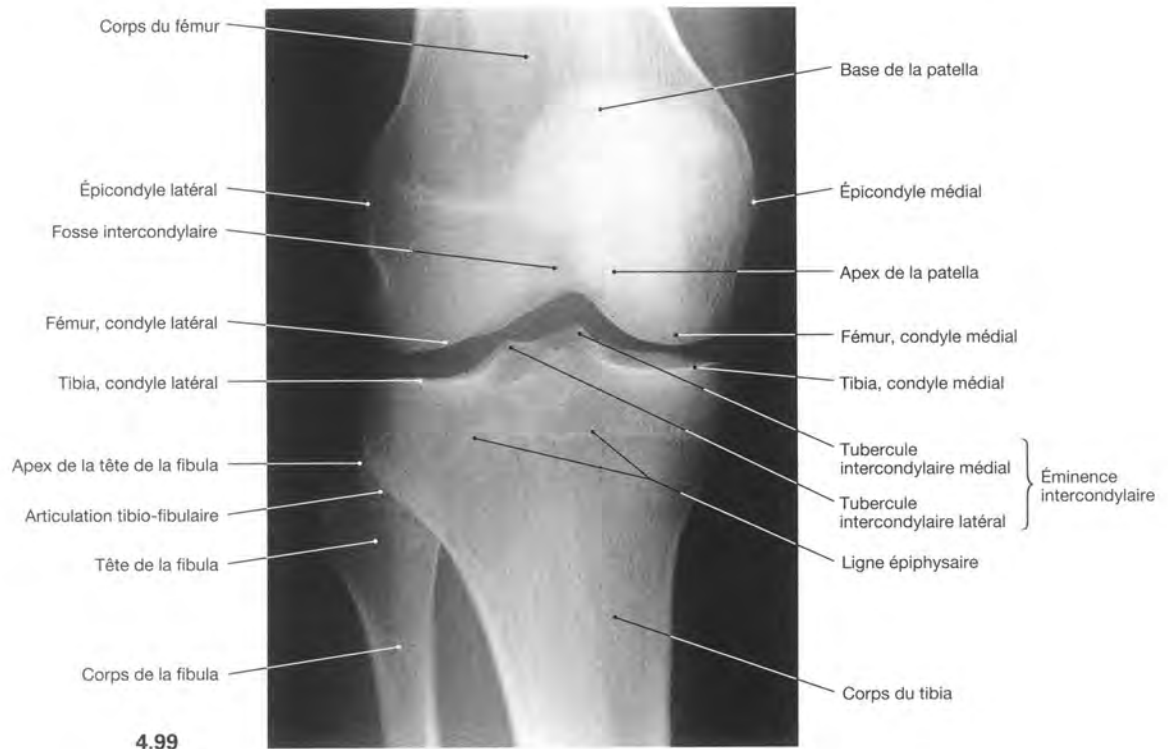
- \* Crête de la patella : entre les surfaces articulaires médiale et latérale
- \*\* Clin. : récessus suprapatellaire
- \*\*\* Écarteurs

**Clinique**

L'**arthroscopie** est l'une des explorations les plus utilisées au niveau du genou. Elle donne d'un côté, une **certitude de diagnostic** comme par exemple lorsque la rupture d'un ménisque n'est pas sûre à l'IRM et de l'autre côté, elle permet le **traitement** comme l'abla-

tion d'un ménisque endommagé, la plastie des ligaments croisés ou l'ablation de corps flottants intra-articulaires à l'origine de douleurs limitant les mouvements.

## Articulation du genou



**Fig. 4.99 et 4.100 Articulation du genou :** radiographie avec une direction antéro-postérieure du rayon (→ Fig. 4.99) et latérale (→ Fig. 4.100), position allongée.

Noter que les contours des condyles médial et latéral du fémur ne correspondent pas.

### Clinique

En cas d'atteinte du genou, on demande au minimum des radiographies dans deux plans. En incidence de face (direction antéro-postérieure du rayon), on voit bien l'interligne articulaire et les surfaces articulaires du tibia alors que les condyles fémoraux sont

mieux vus sur une incidence de profil. En dehors des fractures, on peut aussi voir des déformations et les conséquences des maladies dégénératives comme la gonarthrose.

Articulation du genou

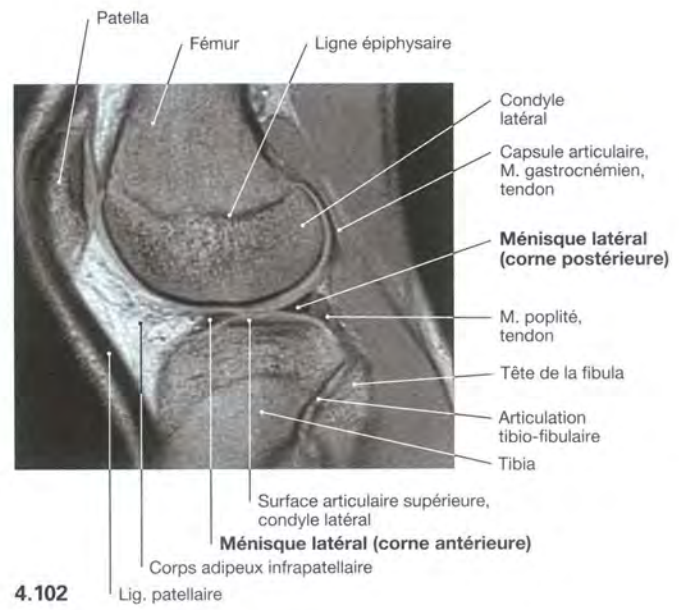
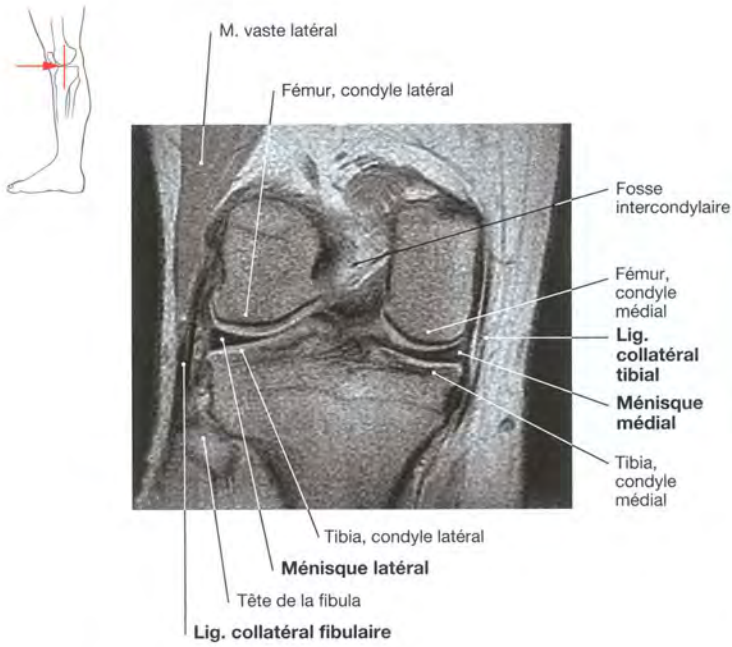


Fig. 4.101 Articulation du genou, droit : imagerie par résonance magnétique (IRM), vue ventrale.

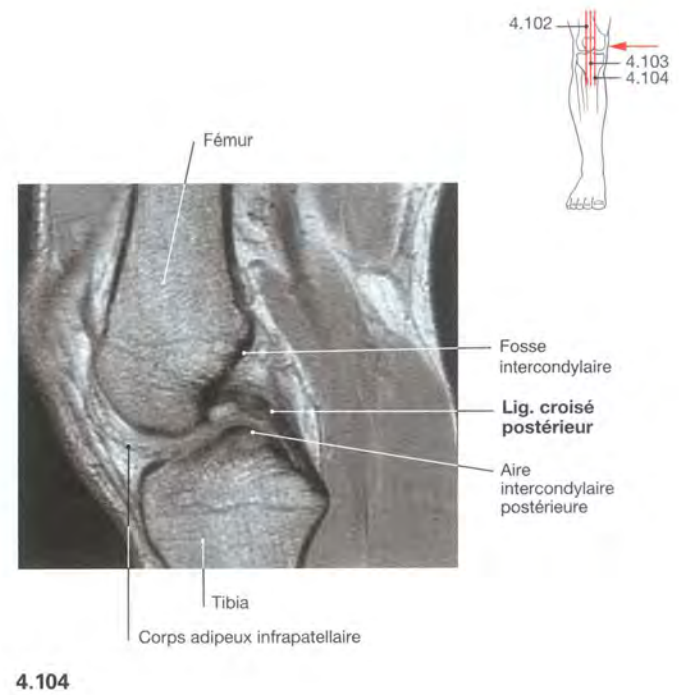
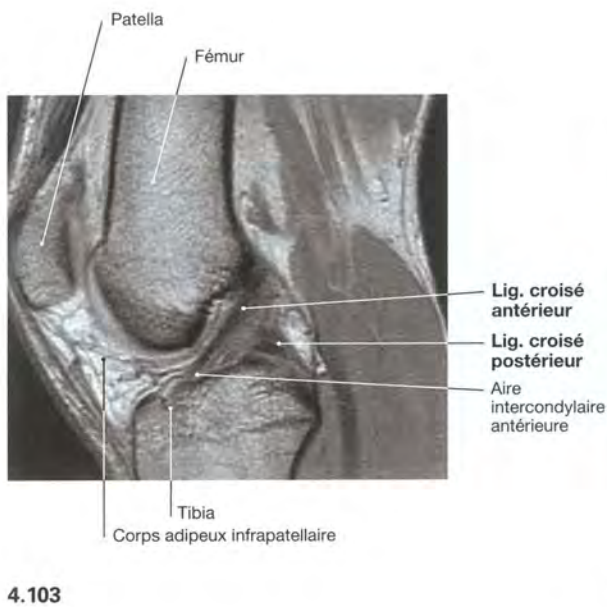


Fig. 4.102 à 4.104 Articulation du genou, droit : imagerie par résonance magnétique (IRM), coupes sagittales, vue médiale.

Les os compacts sont visualisés en noir avec cette méthode d'IRM.

**Clinique**

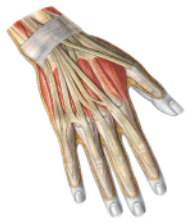Les lésions des ligaments et des ménisques de l'articulation du genou ne sont pas évaluables en radiologie conventionnelle, car seules les structures osseuses sont visibles. En cas de suspicion

clinique, on demandera une **IRM**. Si par cette méthode il persiste un doute, on peut recourir à une **arthroscopie** (→ p. 281).

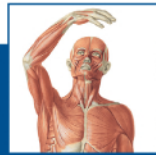## Sobotta – Depuis plus d’un siècle, la référence mondiale en anatomie humaine

Le Sobotta, reconnu pour la précision et la qualité de ses illustrations, s’est enrichi, dans cette nouvelle édition, de nombreuses figures ainsi que de **textes explicatifs et cliniques complémentaires** aux structures anatomiques présentées :

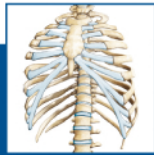- Plus de **2 000 illustrations de qualité exceptionnelle**, représentant avec exactitude des pièces de dissection.
- Accès facilité aux figures complexes à l’aide de croquis d’orientation et mise en évidence des structures importantes.
- Variantes anatomiques et schémas didactiques alimentant la grande richesse iconographique.
- Approche pédagogique des illustrations s’appuyant sur des **explicitations synthétiques**.
- **Lien constant entre l’anatomie et la clinique** reposant sur l’imagerie médicale et des descriptions des maladies en relation avec les structures anatomiques.
- Étude exhaustive des muscles, articulations et nerfs dans un livret mobile en parallèle des régions étudiées.



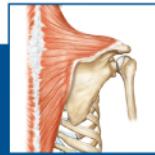### Tome 1 – Anatomie générale et appareil locomoteur (700 figures)



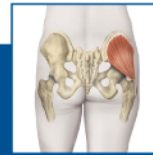Anatomie générale



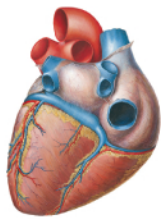
Tronc



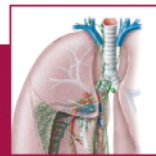Membre supérieur



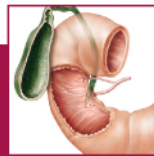Membre inférieur



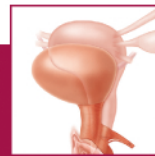### Tome 2 – Viscères (441 figures)



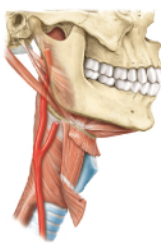
Viscères du thorax



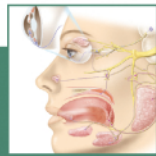
Viscères de l’abdomen



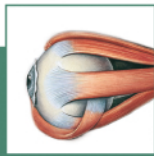Pelvis et espace rétro-péritonéal



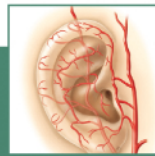
### Tome 3 – Tête, cou et neuroanatomie (627 figures)



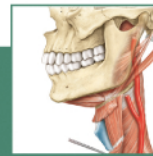
Tête



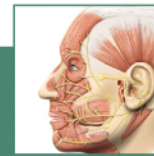
Œil



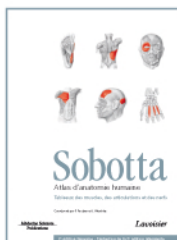
Oreille



Cou



Encéphale et moelle spinale



### Tableaux des muscles, des articulations et des nerfs

